

Tumor sincrónico (adenocarcinoma de colon y carcinoide de apéndice cecal). Presentación de caso clínico y revisión de literatura

Figura 1

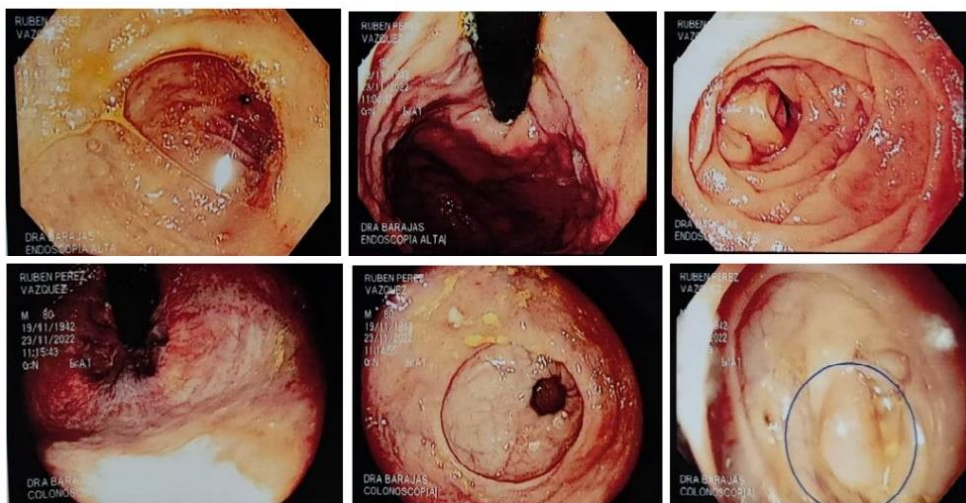


Figura 2

