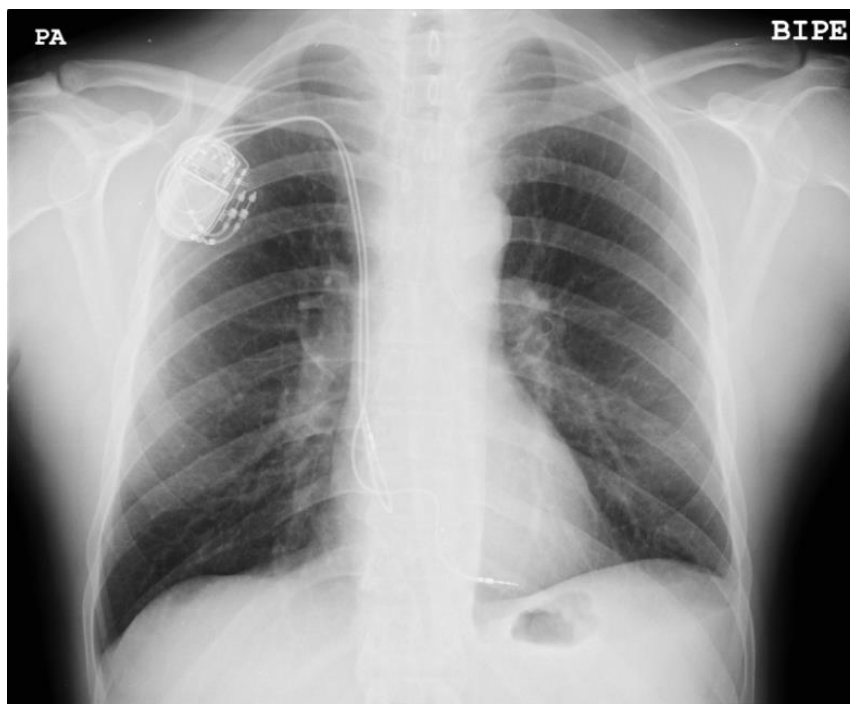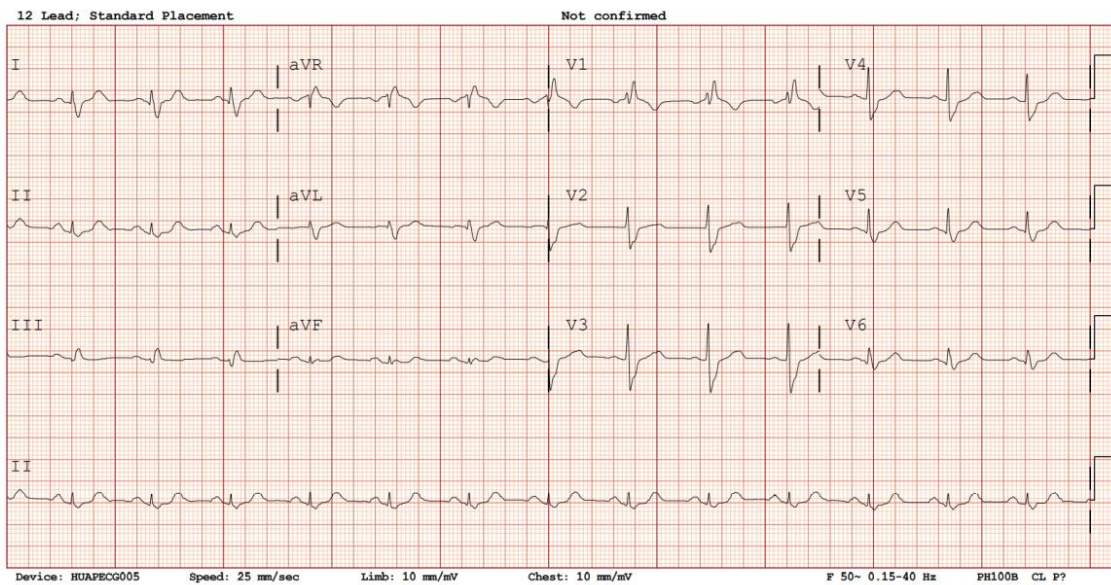
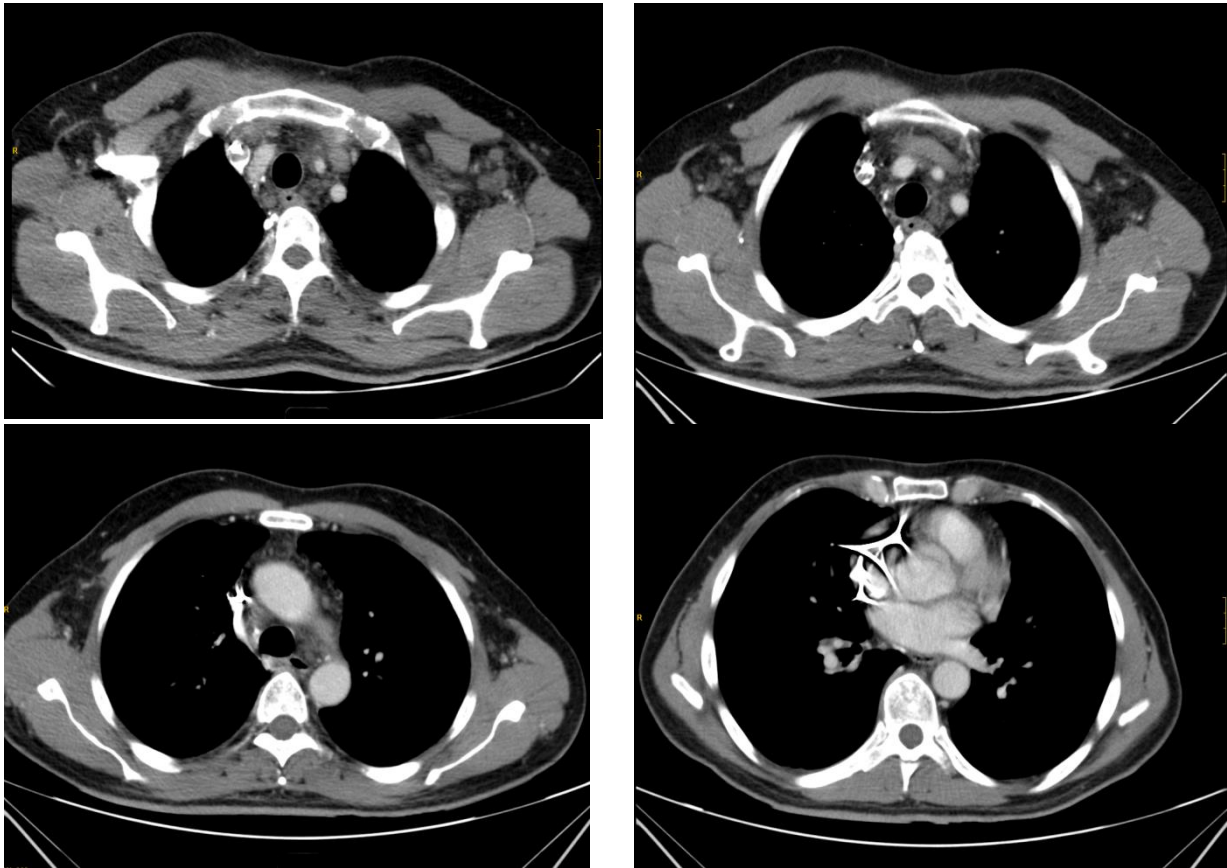


Síndrome de vena cava superior causado por cables de marcapasos





Imágenes del TAC cervicotorácico en las que se observa dudoso defecto de repleción en VCS de unos 3 cm.