

Apendicitis subhepática, reporte de caso y revisión de literatura

Figura 1: Apéndice cecal con parches necróticos, y colección purulenta, removida de lecho subhepático, oculta por epiplón, se realiza liberación mediante disección roma.

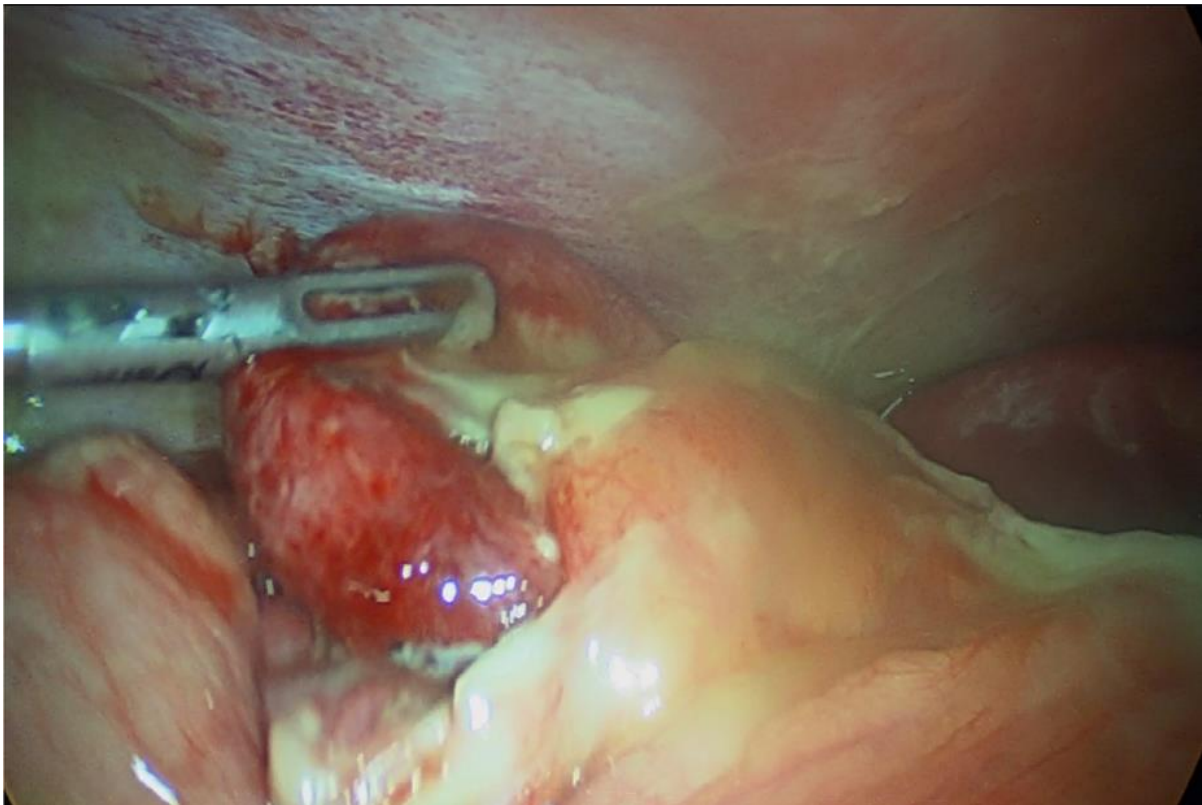


Figura 2: Manejo de muñón apendicular tipo Pouchet, base apendicular respetada.

