

Hernia de Amyand, reporte de caso

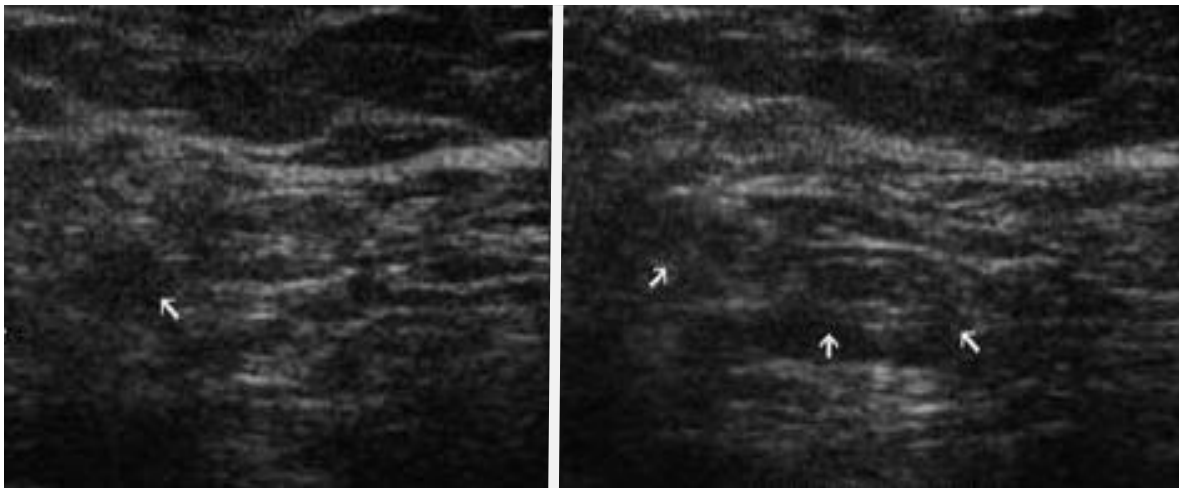


Figura 1. Ultrasonido de región inguinal derecho. Imagen izquierda sin realización de esfuerzos, imagen derecha con maniobra de Valsalva

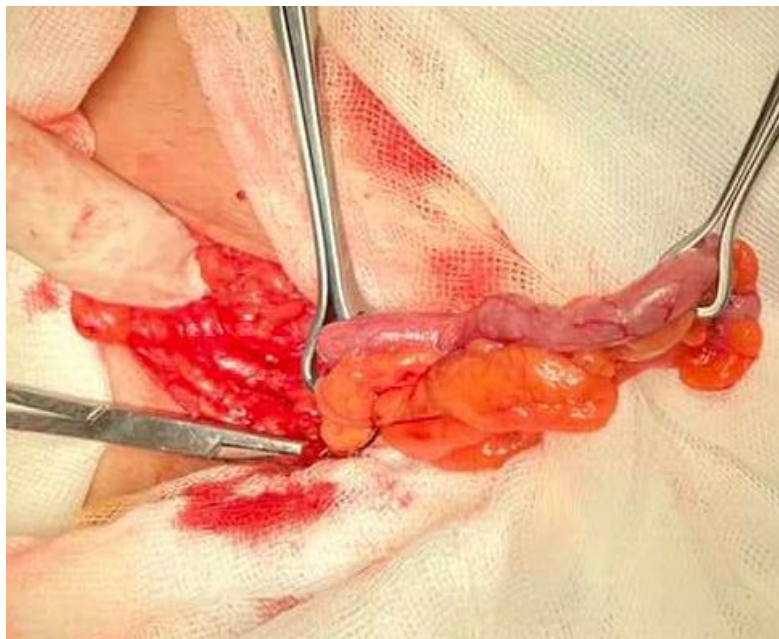

Figura 2. cordón espermático (lado izquierdo) y apéndice cecal (lado derecho)

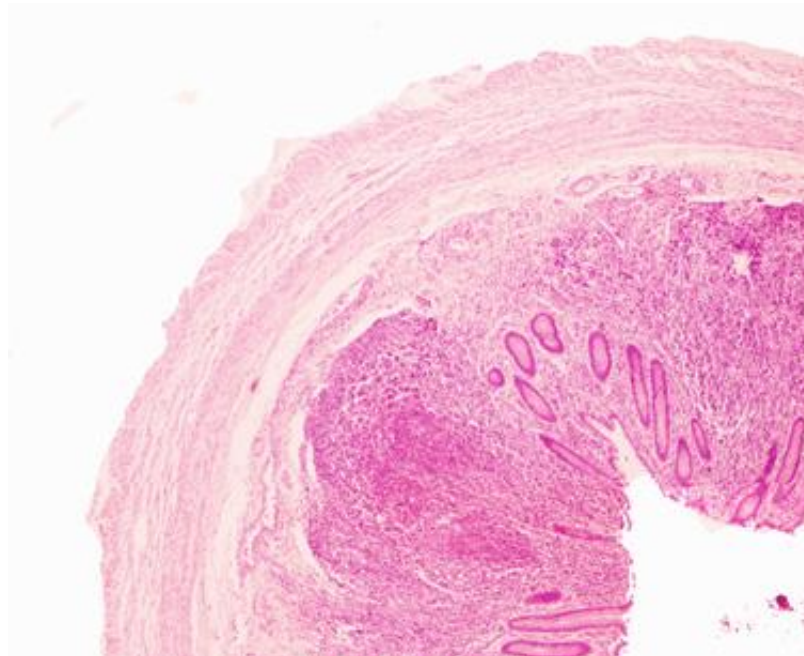


Figura 3. Corte histológico de apéndice cecal sin evidencia de proceso inflamatorio.

Clasificación de Losanoff y Basson

Clasificación	Descripción	Manejo
<i>Tipo 1</i>	Apéndice normal dentro de una hernia inguinal	Reducción de hernia, reparación con malla, apendicectomía en pacientes jóvenes
<i>Tipo 2</i>	Apendicitis aguda dentro de hernia, sin sepsis abdominal	Apendicectomía por hernia reparación primaria de hernia, sin malla
<i>Tipo 3</i>	Apendicitis aguda dentro de una hernia inguinal, pared abdominal o sepsis peritoneal	Laparotomía, apendicectomía, reparación primaria de hernia, sin malla
<i>Tipo 4</i>	Apendicitis aguda dentro de una hernia inguinal, patología abdominal relacionada o no relacionada	Maneje como hernia tipo 1 a 3 investigue o trate la segunda condición según corresponda