

Íleo biliar: una rara complicación, presentación de un caso

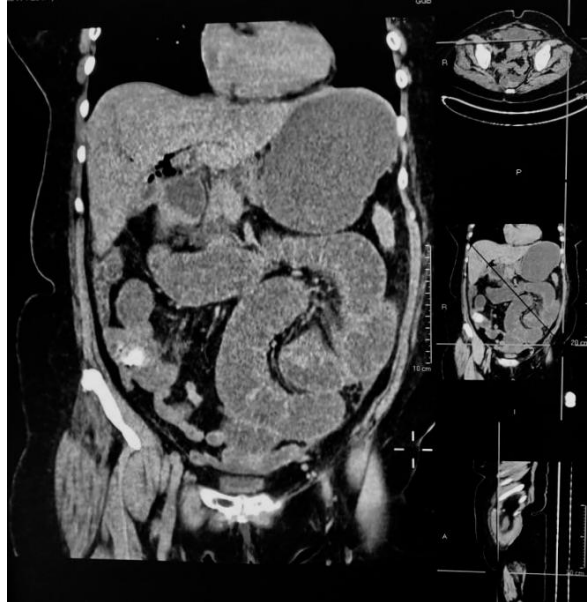

Figura 1. TC abdominal sagital que muestra dilatación de asas intestinales, neumobilia y cálculo biliar en intestino delgado.

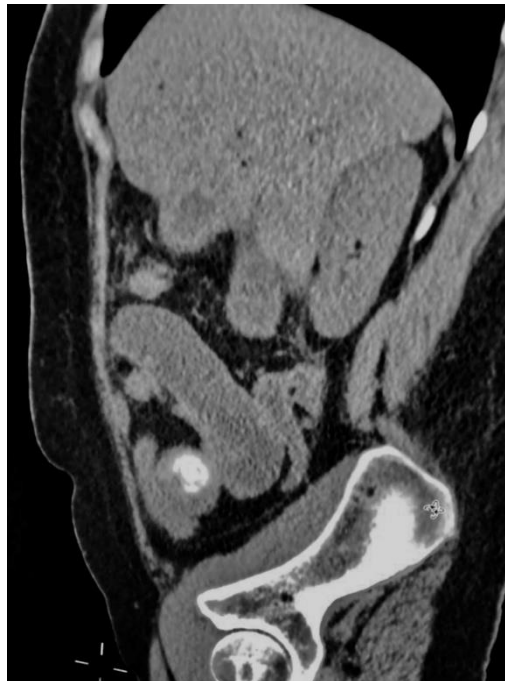


Figura 2. TC abdominal coronal que muestra dilatación de asa intestinal, neumobilia, cálculo biliar en intestino delgado y fístula colecistoduodenal

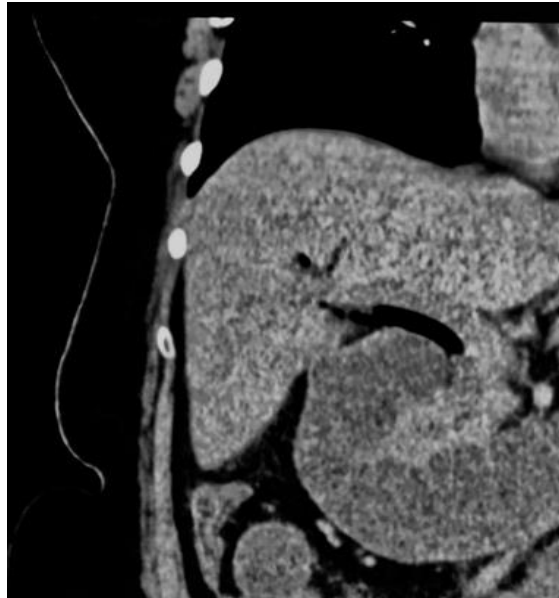


Figura 3. TC abdominal coronal acercamiento a fístula colecistoduodenal

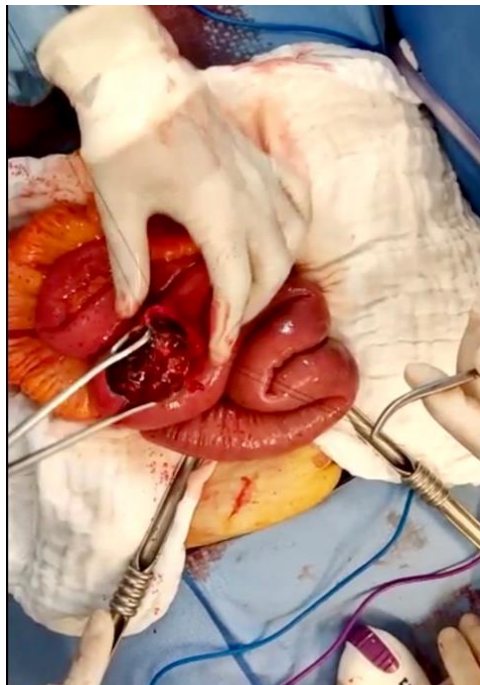

Figura 4. Enterolitotomía y lito biliar de 3x4cm

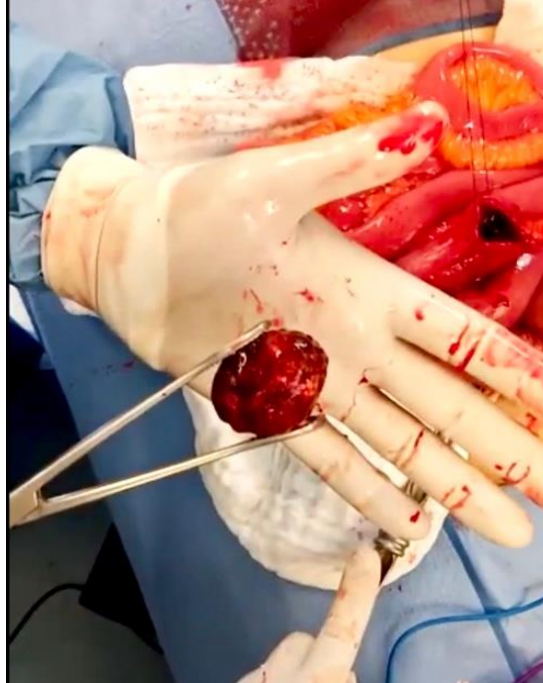


Figura 5. Enterolitotomía Lito biliar de 3 x 4 cm

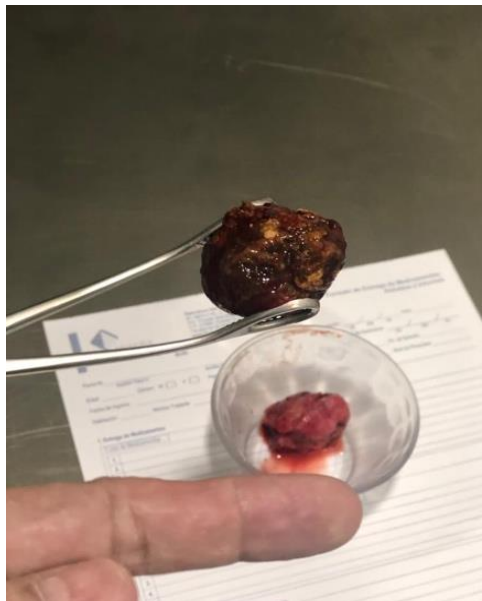

Figura 6. Lito biliar de 3 x 4 cm

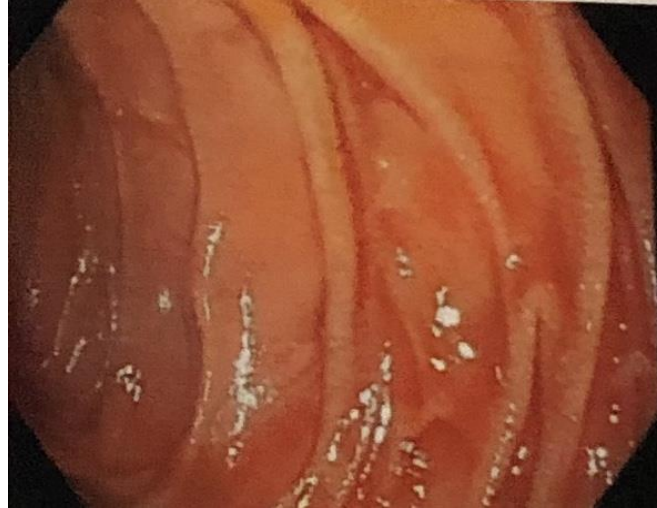

Figura 7. Bulbo duodenal sin evidencia de fuga biliar, mucosa íntegra

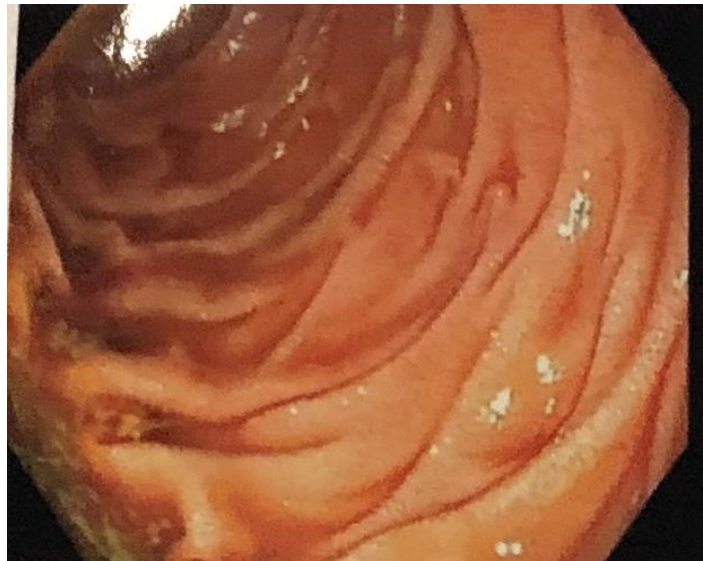

Figura 8. Duodeno sin evidencia de fuga biliar