

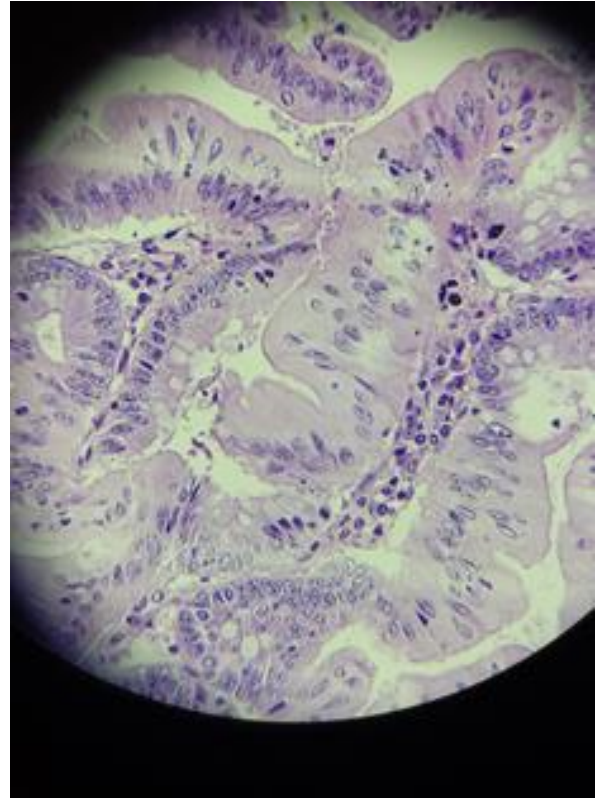
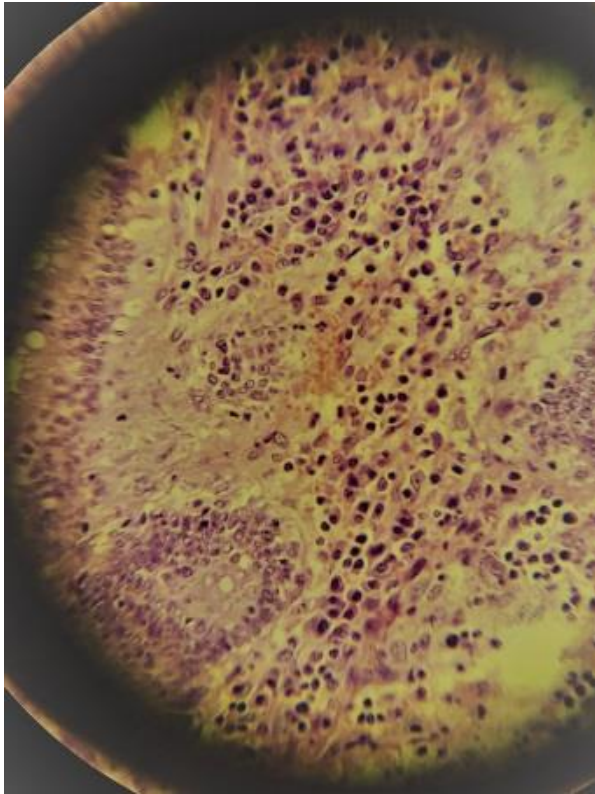
## Pólipos intestinales. Un enigma diagnóstico-terapéutico

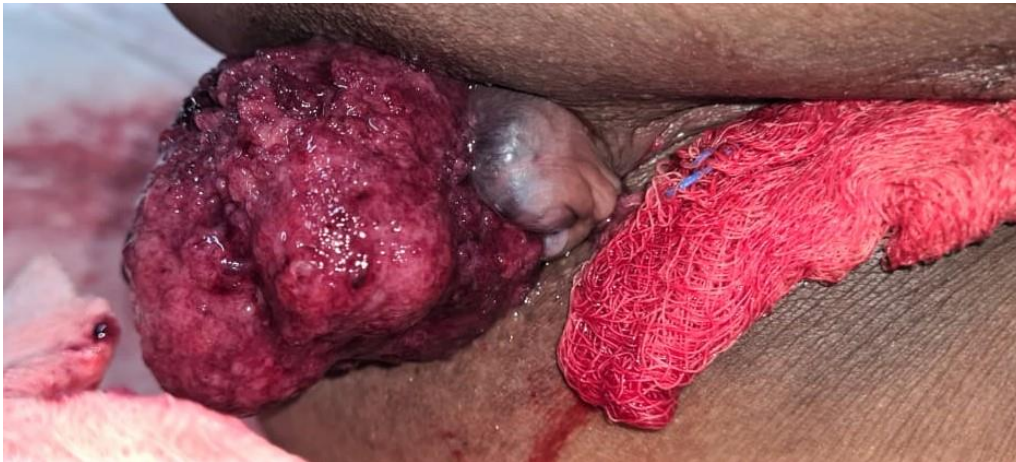

FIGURA 1. PÓLIPO RECTAL PROLAPSADO

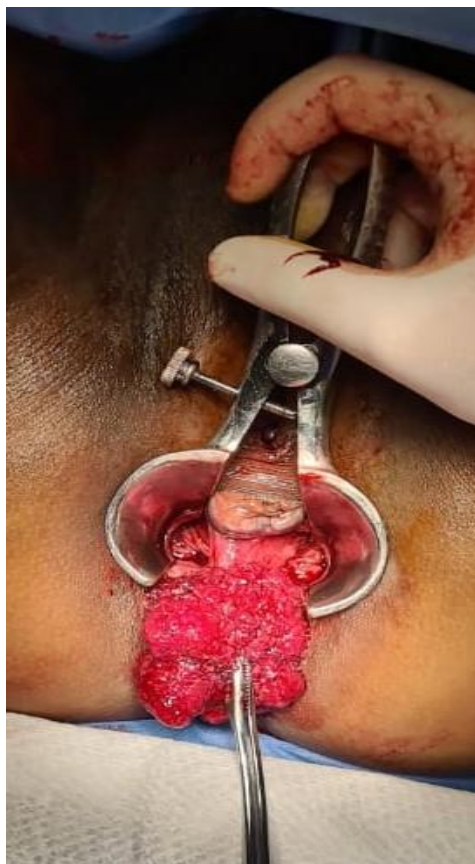

FIGURA 2. RESECCIÓN QUIRÚRGICA DE PÓLIPO RECTAL



**FIGURAS 3 Y 4. IMÁGENES DE LOS CORTES HISTOLÓGICOS DEL PÓLIPO RECTAL**