

Diagnóstico de nódulo quístico. Mamario por ecografía

Imágenes y terminología

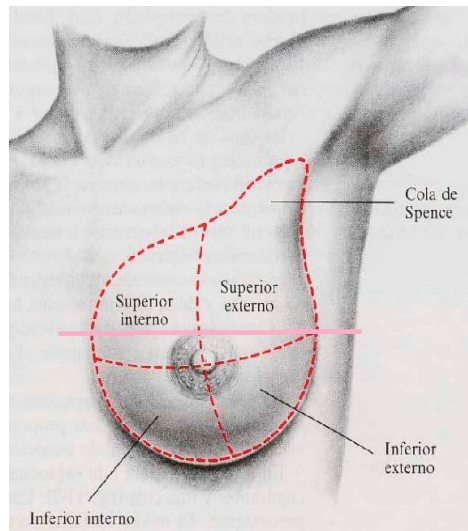


Figura 1

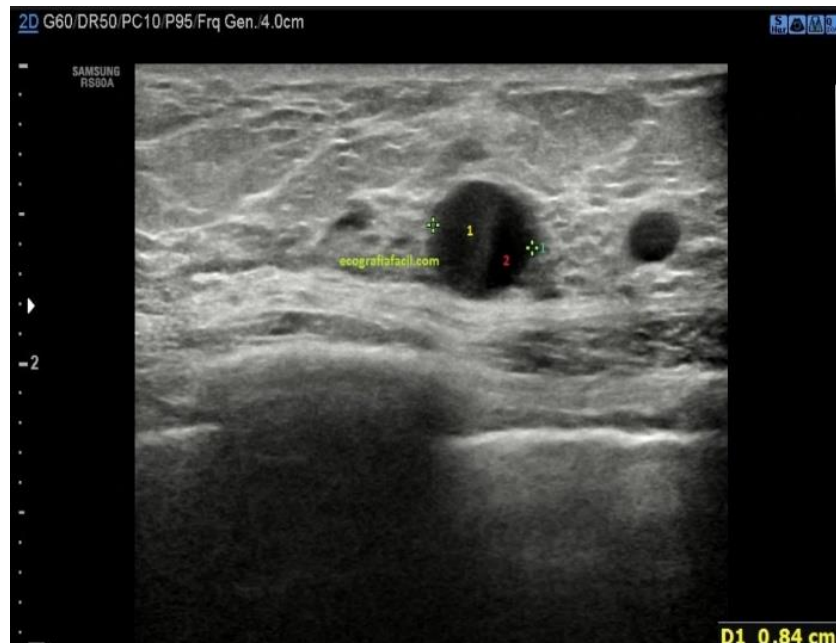

Figura 2

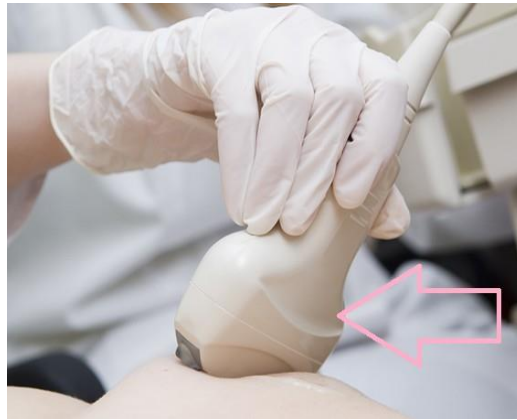

Figura 3

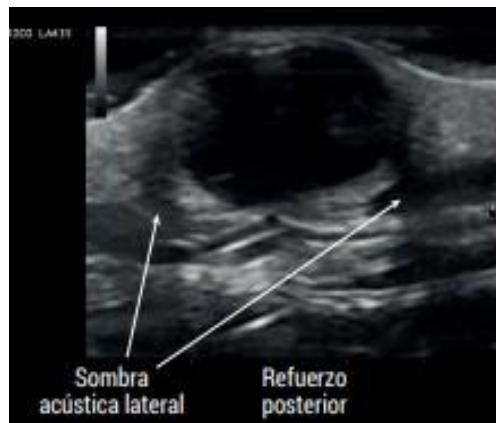


Figura 4

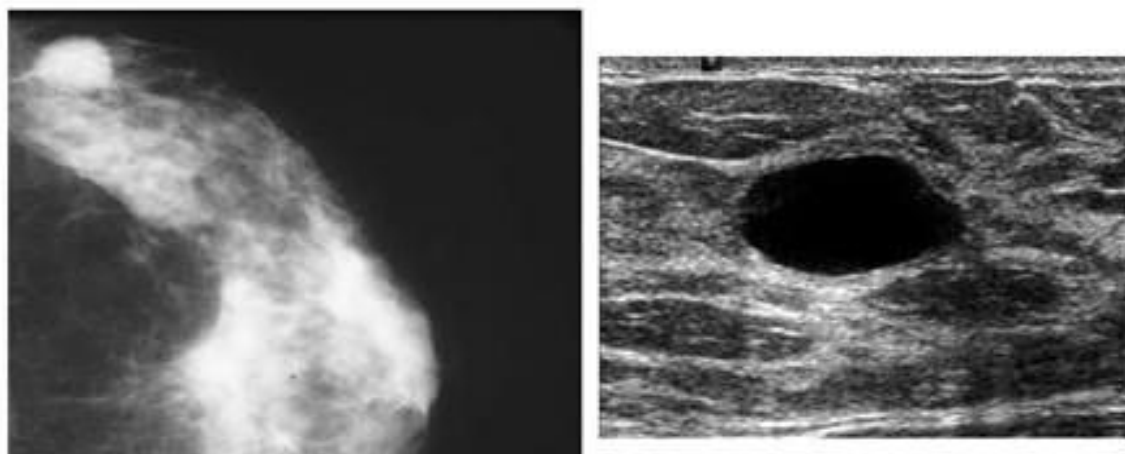


Figura 5