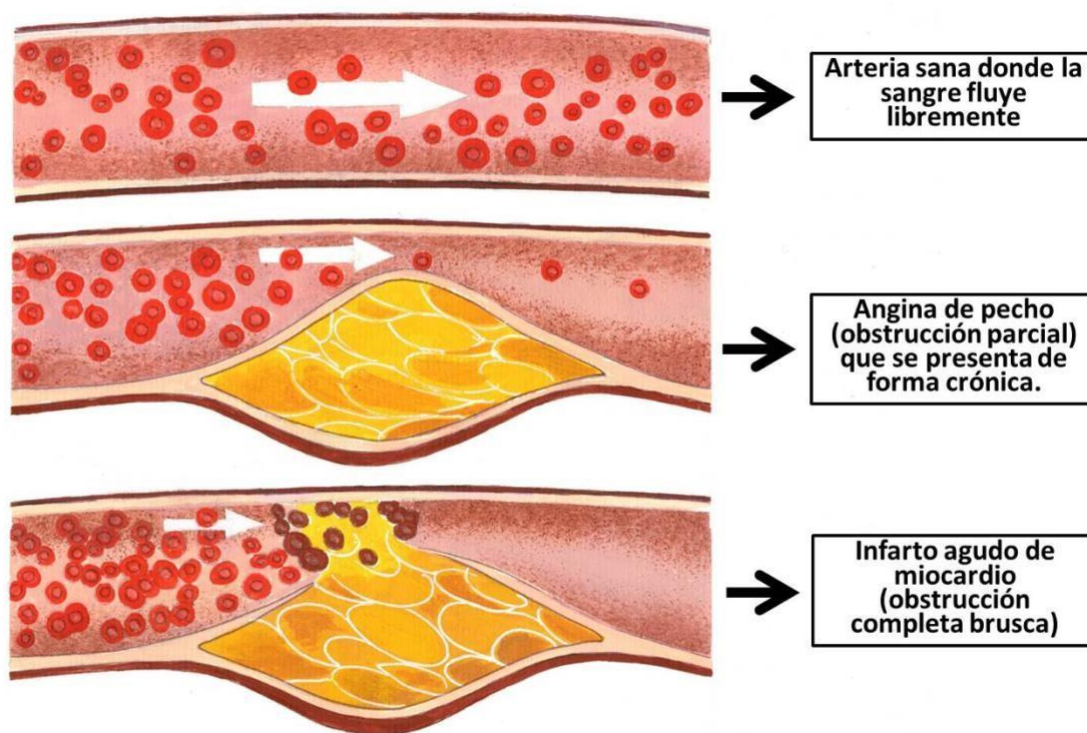
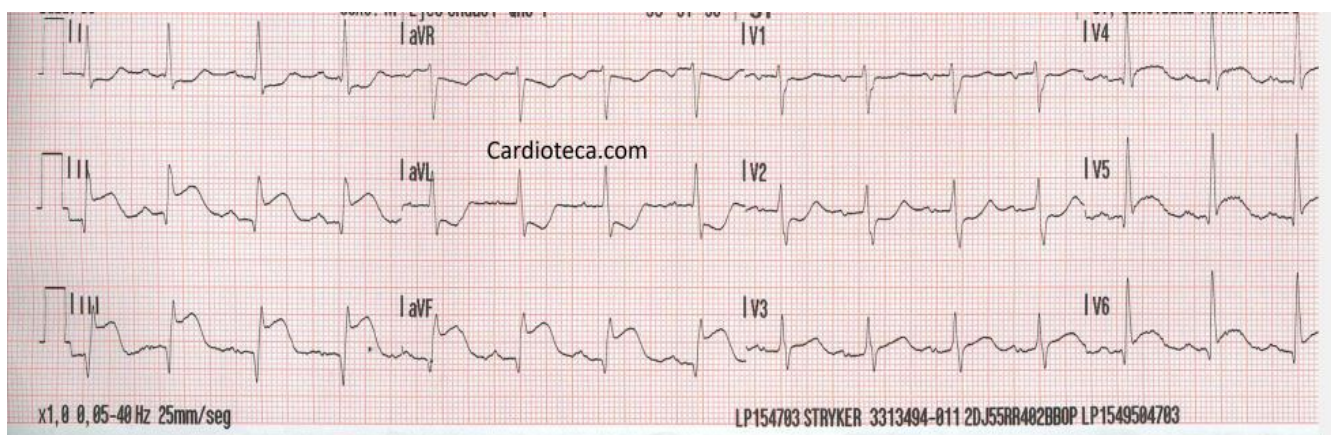
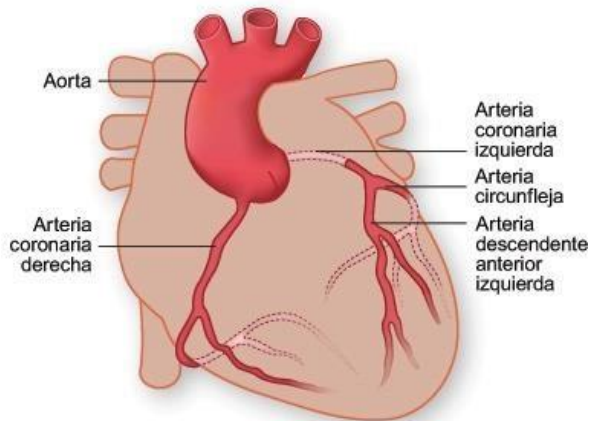


Caso clínico infarto agudo de miocardio con elevación de ST

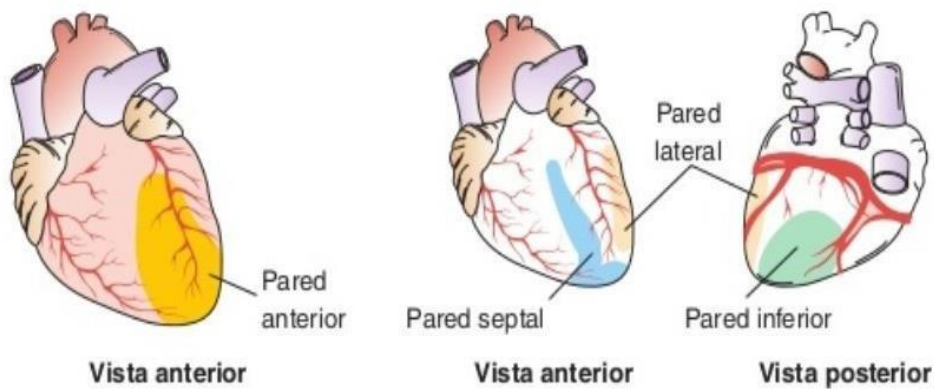
Imagen que muestra infarto inferior.



Anatomía de las arterias cardiacas



Arterias afectadas según el tipo de infarto



Localización del MI mediante las derivaciones del ECG

I lateral	aVR	V ₁ septal	V ₄ anterior
II inferior	aVL lateral	V ₂ septal	V ₅ lateral
III inferior	aVF inferior	V ₃ anterior	V ₆ lateral

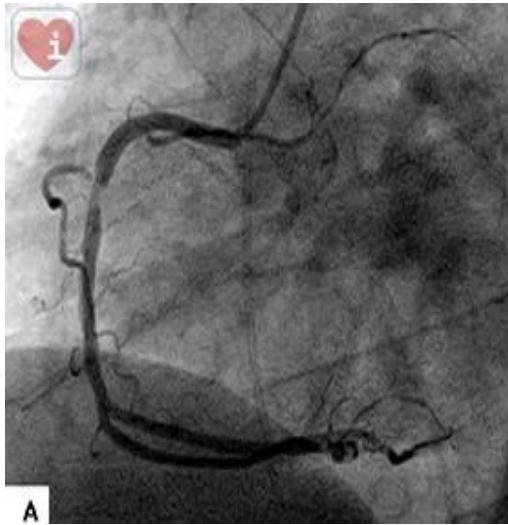


Imagen de lesión en CD

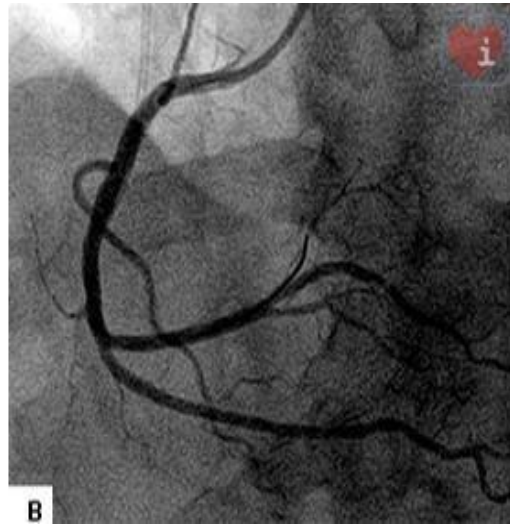


Imagen tras ACTP, colocación stent