

Reporte de caso clínico. Pseudotumor inflamatorio orbitario

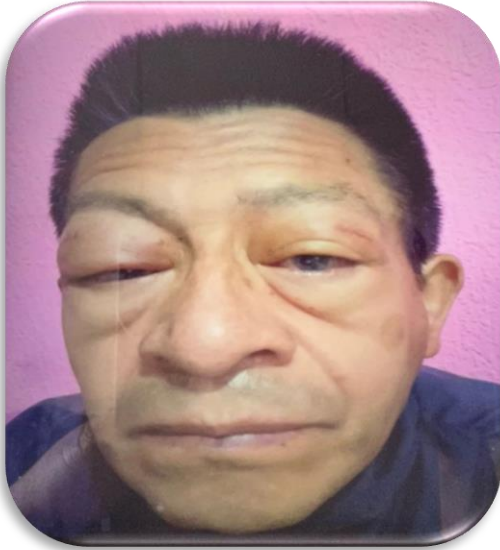

FOTO 1

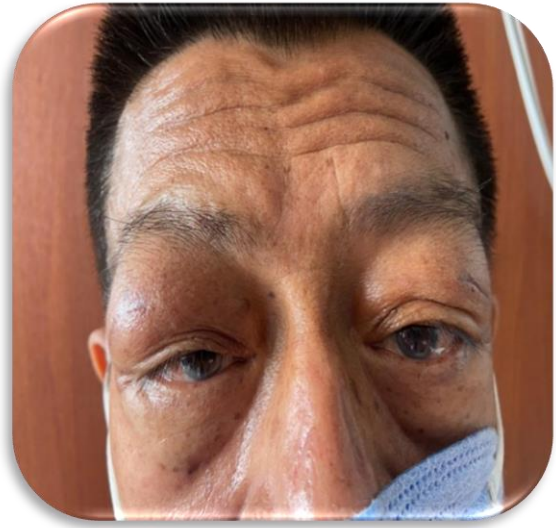

FOTO 2

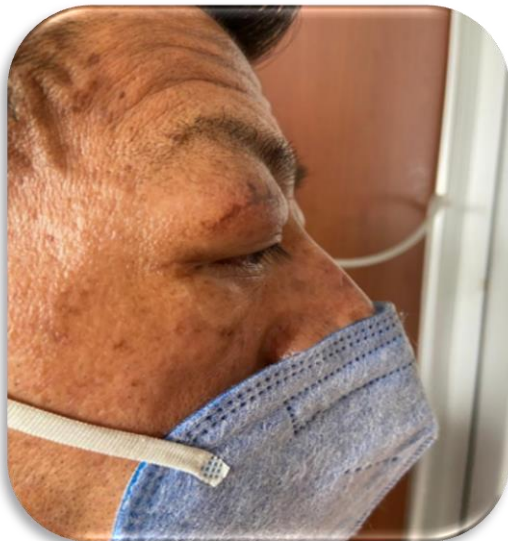

FOTO 3

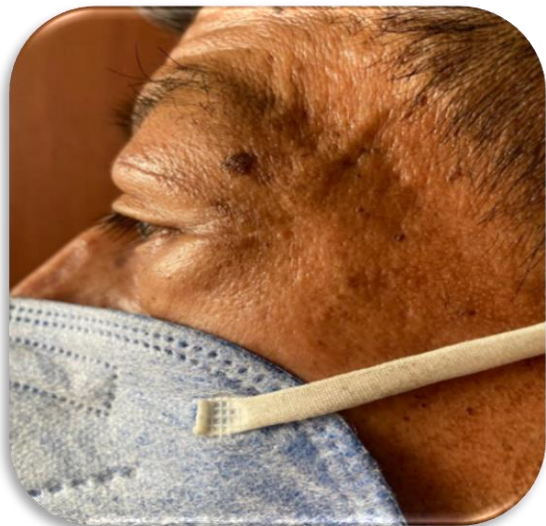

FOTO 4

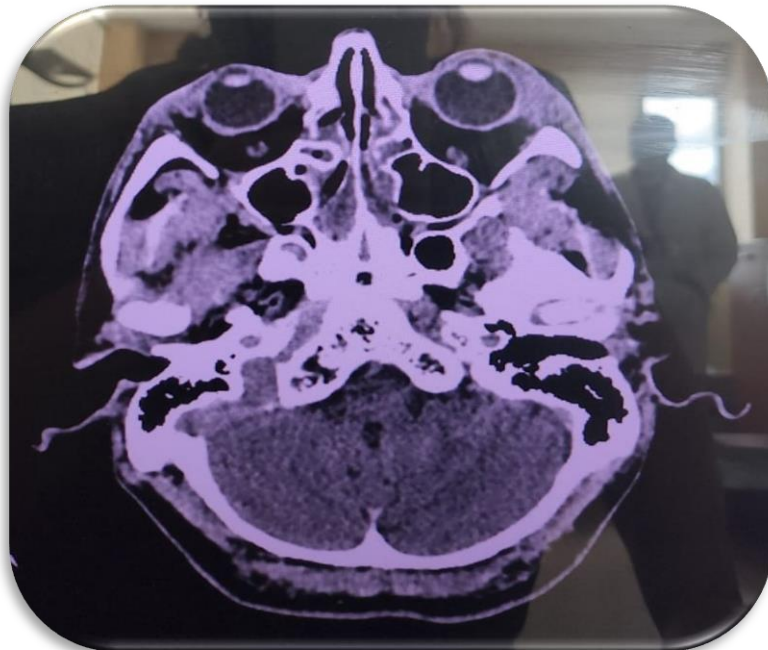


FOTO 5 (CORTE TRANSVERSAL TAC DE CRÁNEO)

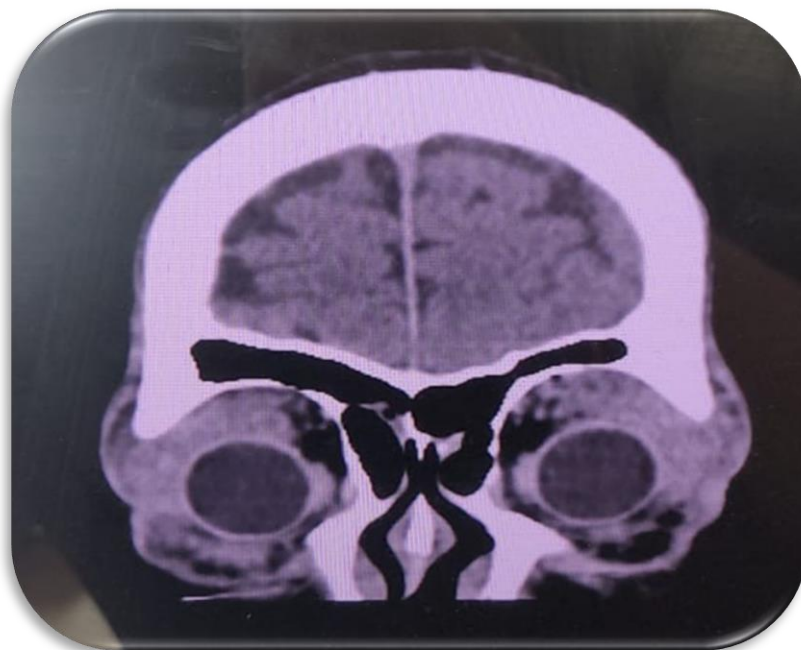


FOTO 6 (CORTE SAGITAL TAC DE CRÁNEO)

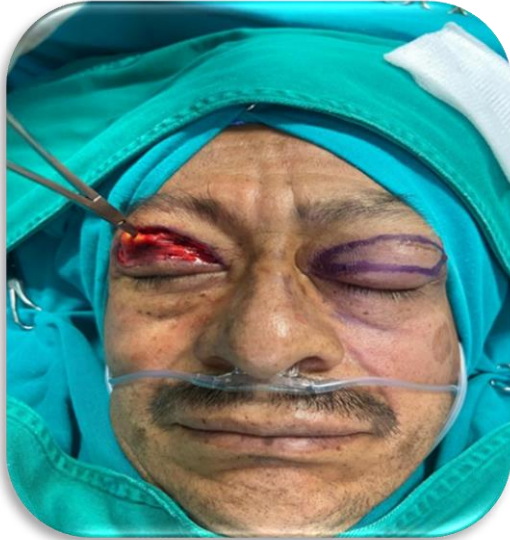

FOTO 7

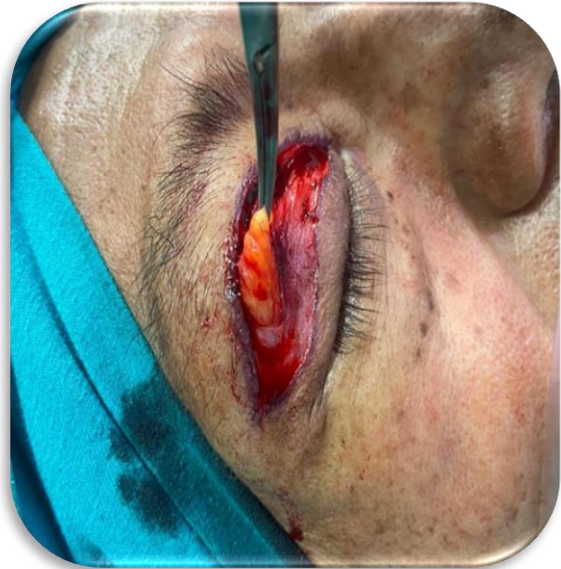

FOTO 8

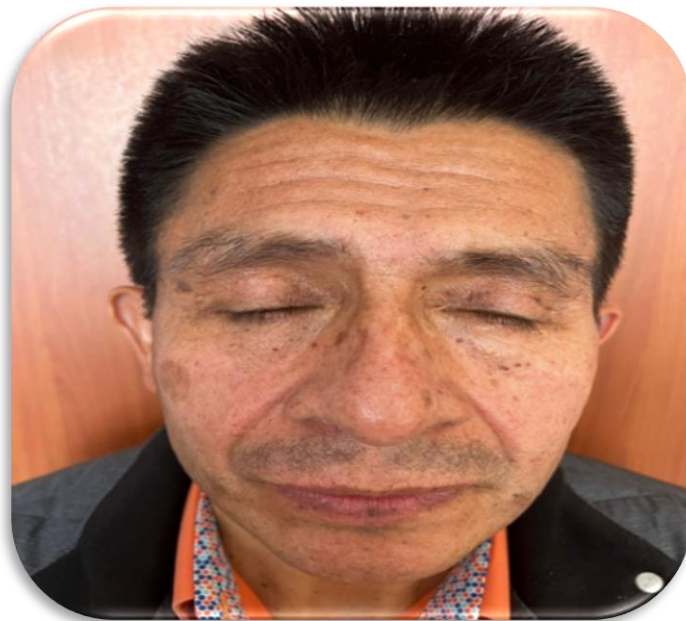

FOTO 9