

Hiponatremia como manifestación de un síndrome paraneoplásico: a propósito de un caso

Imagen 1: Tomografía contrastada en fase arterial con ventana de visión torácica, en la cual se aprecia la tumoración pulmonar apical izquierda, con medidas de 92 x 68 mm en sus ejes axiales, con reforzamiento periférico a la administración de contraste, y acompañado de un derrame pleural bilateral de predominio izquierdo, además de un neumotórax izquierdo de aproximadamente 50%.

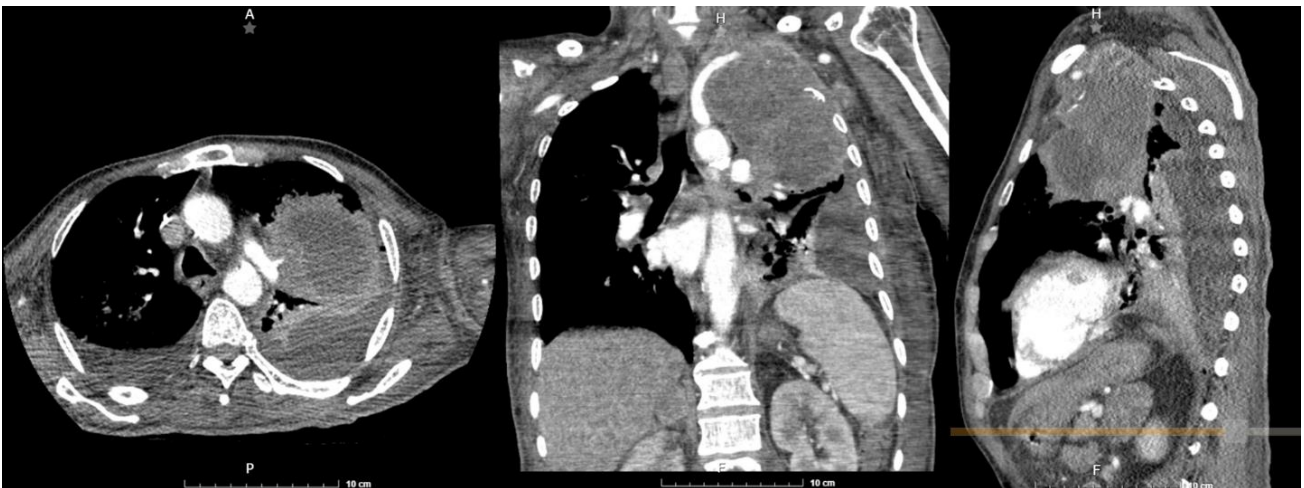


Gráfico 1: Algoritmo diagnóstico para el abordaje de la hiponatremia. Adaptado de: Adrogué HJ, Tucker BM, Madias NE. Diagnosis and Management of Hyponatremia: A Review. JAMA. 2022;328(3):280-291. doi:10.1001/jama.2022.11176.

