

Reporte de un caso clínico y revisión: Necrólisis epidérmica tóxica con compromiso del 90% de la superficie corporal por uso de Carbamazepina

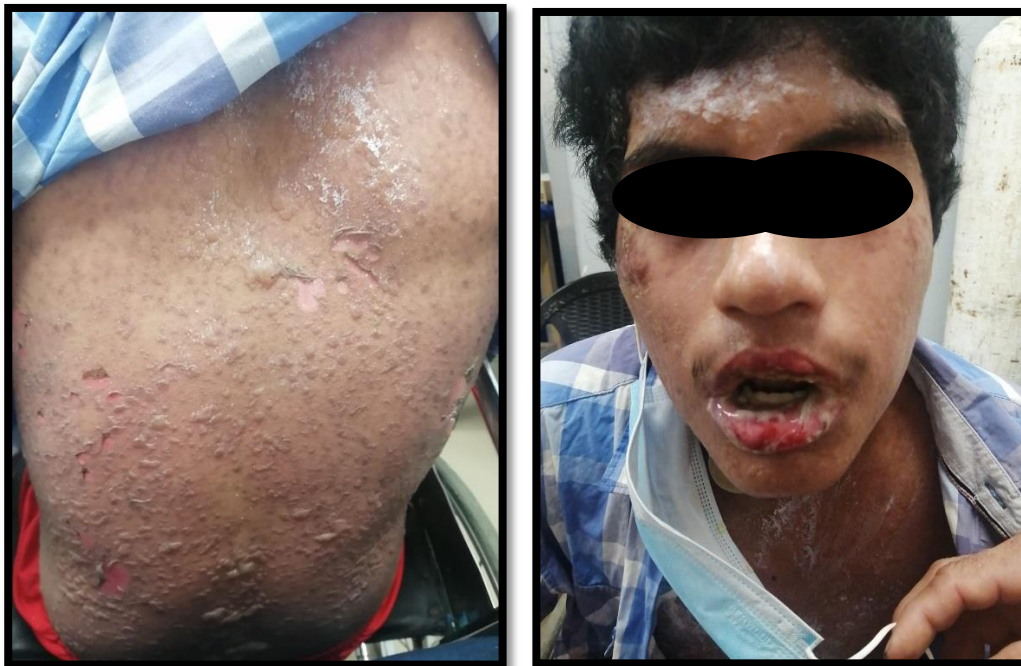

Imagen 1-2. Lesiones con tendencia a coalescer y signo de Nyckolsky positivo

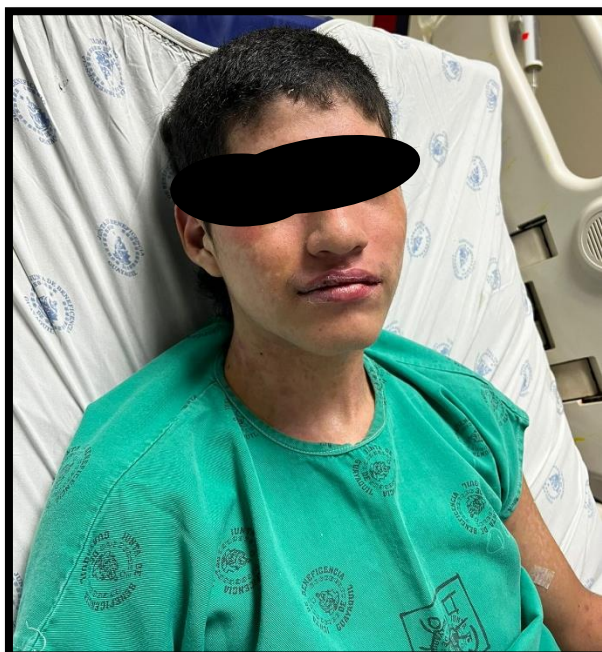

Imagen 3. 23 días posterior a la administración de inmunoglobulina y ciclosporina se observa marcada mejoría con epitelización de más del 60% de superficie corporal.

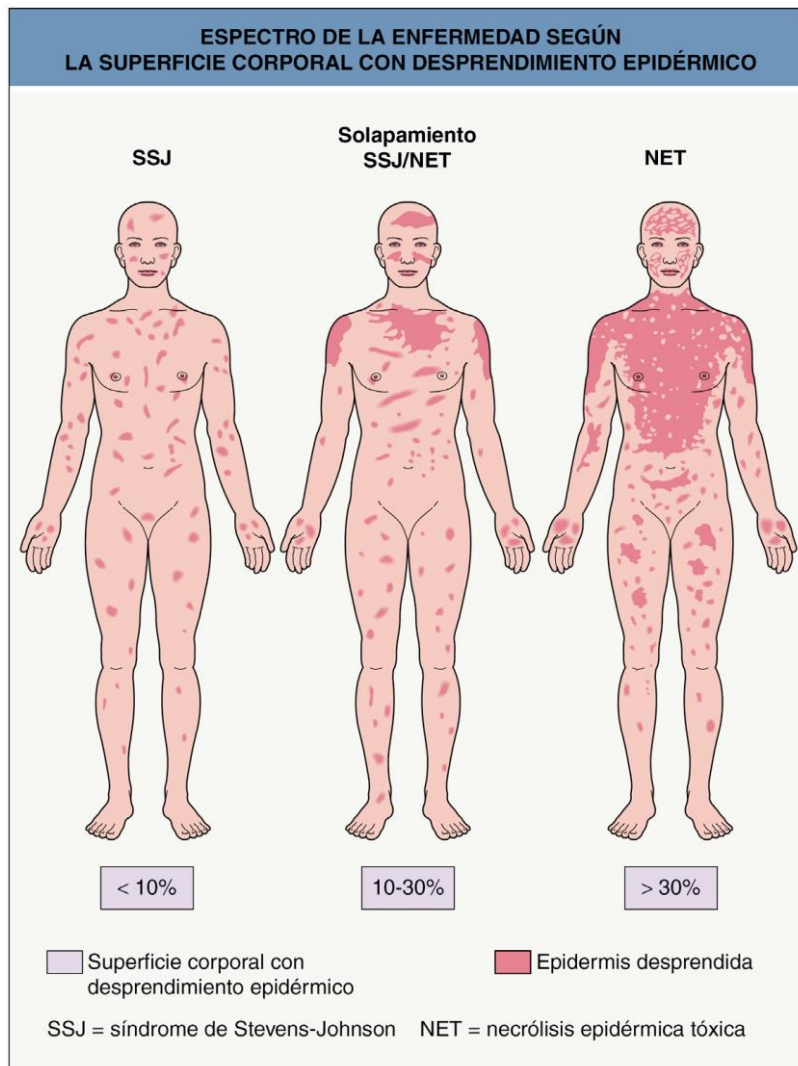


Fig. 1 Espectro de la enfermedad según la superficie corporal con desprendimiento epidérmico (Hötzenecker, Prins, & French, 2018)