

**Sarcoma de Kaposi manifestado como Granuloma Piógeno en paladar.
Presentación de un caso clínico**

Imágenes anexas:

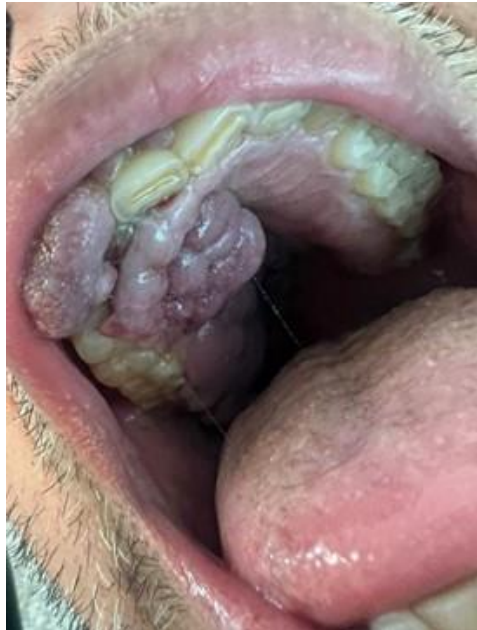

Figura 1.

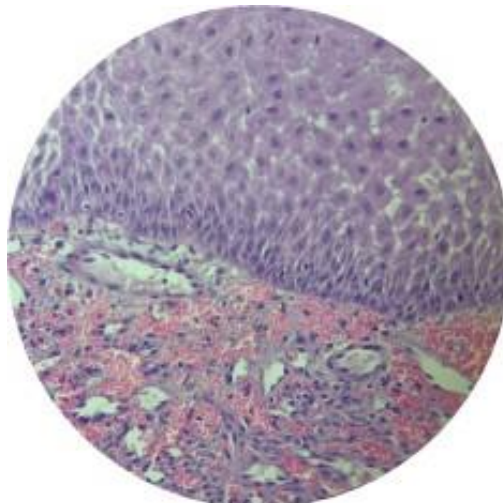


Figura 2.

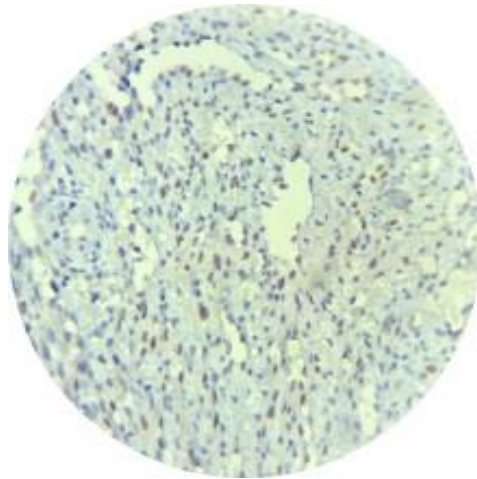


Figura 3.