

Paciente con Aneurisma de Arteria Iliaca Común a Revascularización Crossover. A propósito de un caso

ANEXOS

Imagen 1. Ecografía Abdomino-Pélvica.

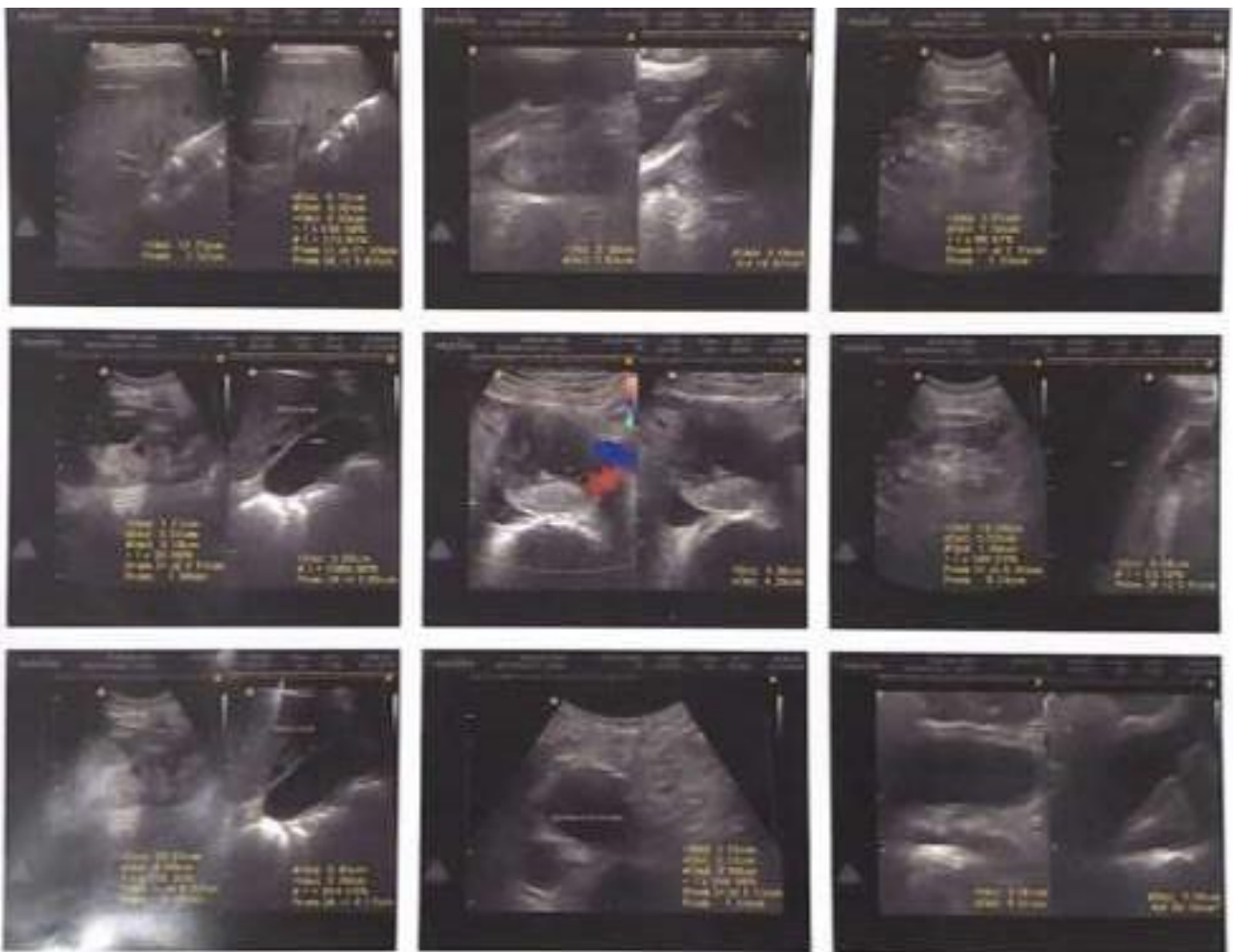

Imagen 2. Angiotomografía de Miembros Inferiores

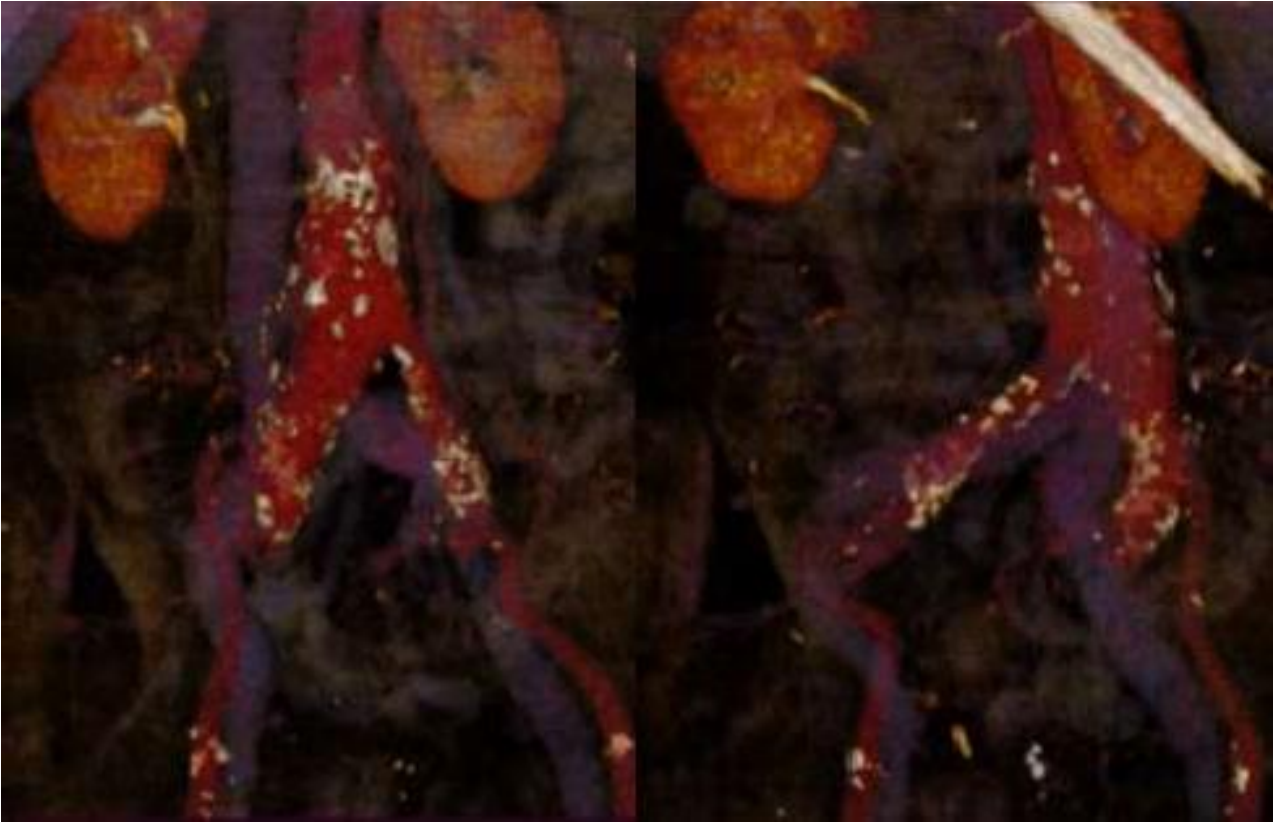


Imagen 3. Electrocardiograma

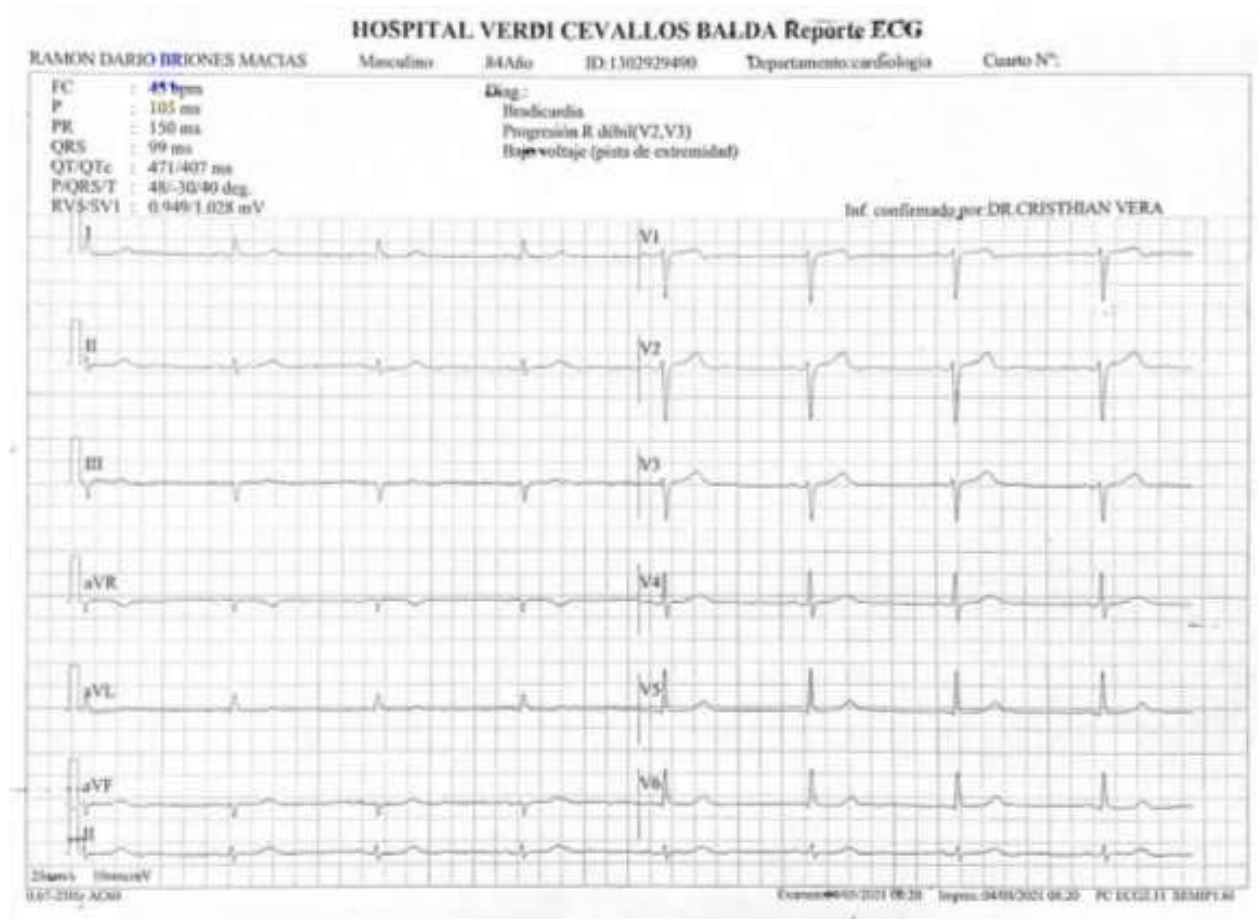


Imagen 4. Ecografía Abdomino-Pélvica

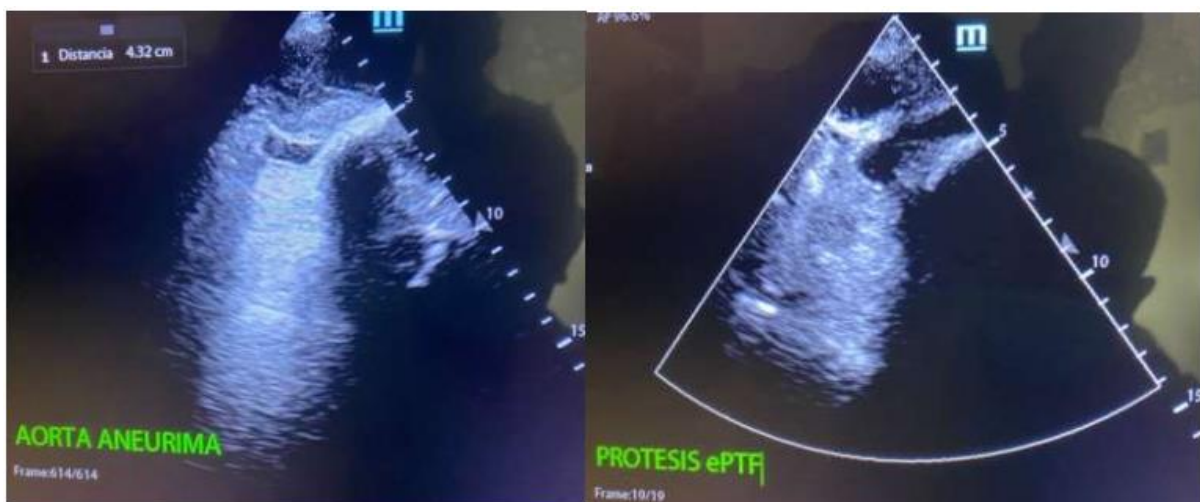

Tabla 1

	MORTALIDAD %
GAS	
≤ 70 puntos	16,7
71 – 90 puntos	30,3
>90 puntos	100
VANCOUVER	
<4,4	10,0
4,4 – 5,3	54,5
>5,3	100
ERAS	
0	24,4
1	85,7
2	100