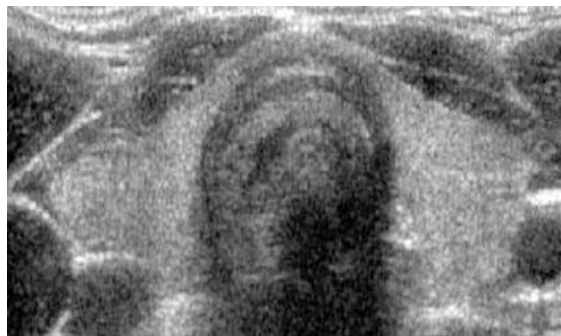


Ecodoppler preoperatorio y hallazgos histológicos en el carcinoma diferenciado de tiroides

Anexos

Figura 1 a-b. Tiroides normal.

a. Corte transversal



b. Corte longitudinal

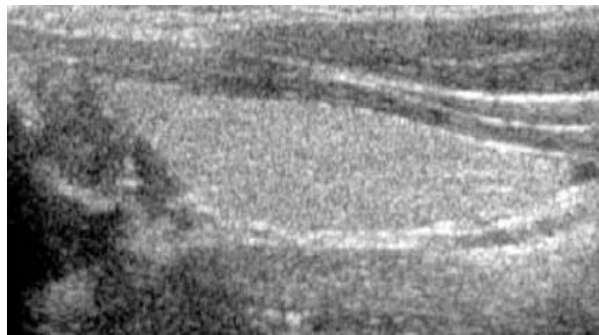

Figura 2 a, b, c. Neoplasias malignas de tiroides.

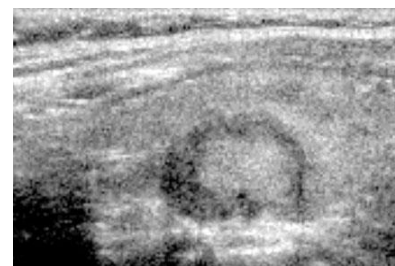
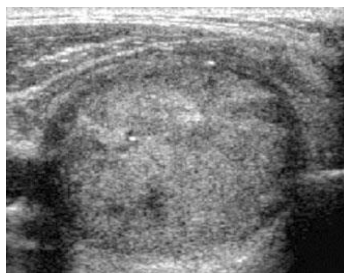
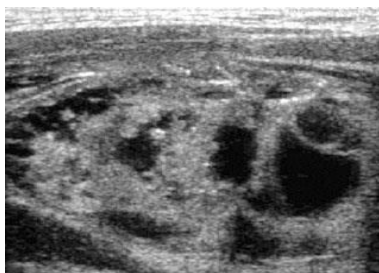


Tabla N° 1

Frecuencia por Sexo
 Carcinoma Diferenciado de Tiroides
 Consulta Externa del Hospital Central Dr. Antonio Urquinaona

Sexo	Total	%
Masculino	0	0.0
Femenino	17	100.0
Total	17	100.0

Tabla N° 2

Frecuencia por edad
 Carcinoma Diferenciado de Tiroides
 Hospital Central Dr. Antonio Urquinaona de Maracaibo

Edad	Numero	%
< 21 años	1	2.85
22 a 25 años	3	8.57
26 a 30 años	9	25.71
31 a 35 años	3	8.57
36 a 40 años	5	14.28
41 a 45 años	4	11.42
46 a 50 años	4	11.42
> 51 años	6	17.14
Total	35	100.00

Tabla N° 3

Consulta Externa. Patología Tiroidea
 Hospital Central Dr. Antonio Urquinaona de Maracaibo

Consultas	Numero	%
Tiroides	10	58.82
Cirugía General	7	41.17
Total	17	100.00

Tabla N° 4

Frecuencia de Patología Benigna y Maligna De Tiroides
 Hospital Central Dr. Antonio Urquinaona de Maracaibo

Patología	Numero	%
Benigna	18	51.42
Maligna	17	48.58
Total	35	100.00

Tabla Nº 5

Frecuencia de Patología Maligna
 Consulta Externa de Tiroides y Cirugía General
 Hospital central Dr. Antonio Urquinaona de Maracaibo

Patología Maligna	Numero	%
Carcinoma Folicular	7	41.17
Carcinoma Papilar	10	58.82
Carcinoma Medular	0	0.00
Total	17	100.00

Tabla Nº 6

Características Vasculares en Nódulos de Tiroides
 Ecografía Doppler Tiroideo. Consulta Externa
 Hospital Central Dr. Antonio Urquinaona de Maracaibo

Características	M	%	F	%	P	%
Vascularización Perinodular	8	47.05	2	50.00	6	46.15
Vascularización Intranodular	9	52.95	2	50.00	7	53.85
Total	17	100.00	4	100.00	13	100.00

Tabla N' 7

Calcificaciones de Nódulos de Tiroides
 Ecografía Doppler Tiroideo. Consulta Externa
 Hospital Central Dr. Antonio Urquinaona de Maracaibo

Características	M	%	F	%	P	%
Micro calcificaciones	9	52.95	2	50.00	7	53.85
Macro calcificaciones	8	47.05	2	50.00	6	46.15
Total	17	100.00	4	100.00	13	100.00

Tabla Nº 8

Correlación de los Hallazgos Morfológicos del Eco Doppler
 Y Biopsia Definitiva de Nódulos Neoplásicos Tiroideos.
 Consulta Externa de Cirugía y Tiroides
 Hospital Central Dr. Antonio Urquinaona

Características Ecográficas e Histológicas de nódulos tiroideos:

	Enc	NoE	Qui	Sol	Per	Int	Mic	Mac	Cap	FoT	Sol	Inv	CPa	Mic	Inv	NoE	Qui	
Folicular	17			16	17					17	17	16						<0.001
Papilar		16		17		16	17						17	17				<0.001
Medular																		0

Enc: Encapsulado, NoE: no encapsulados, Qui: quísticos, Sol: solidos, Per: vascularización perinodular, Int: vascularización intranodular, MNic: micro calcificaciones, Mac: macro calcificaciones, Cap; capsulados, FoT: folículo tumoral, Sol: solidos, Inv; invasión vascular, CPa: células papilares, Mic: micro calcificaciones, Inv: invasión linfático, NoE: no encapsulados, Qui: quístico