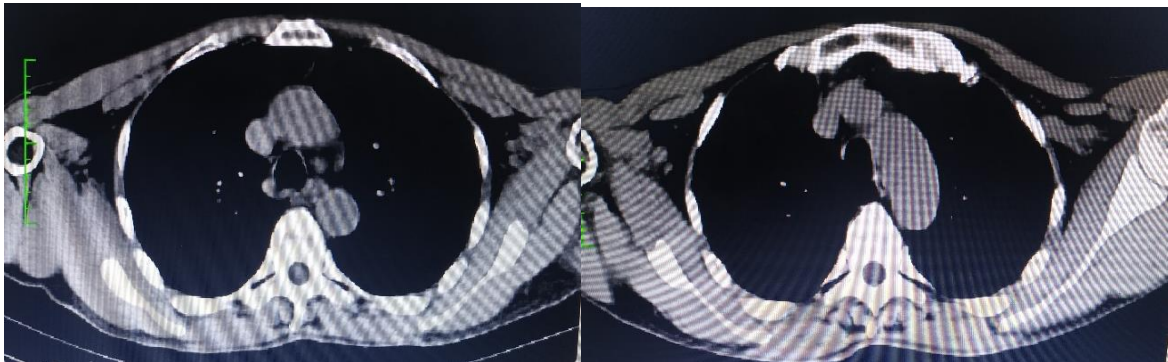


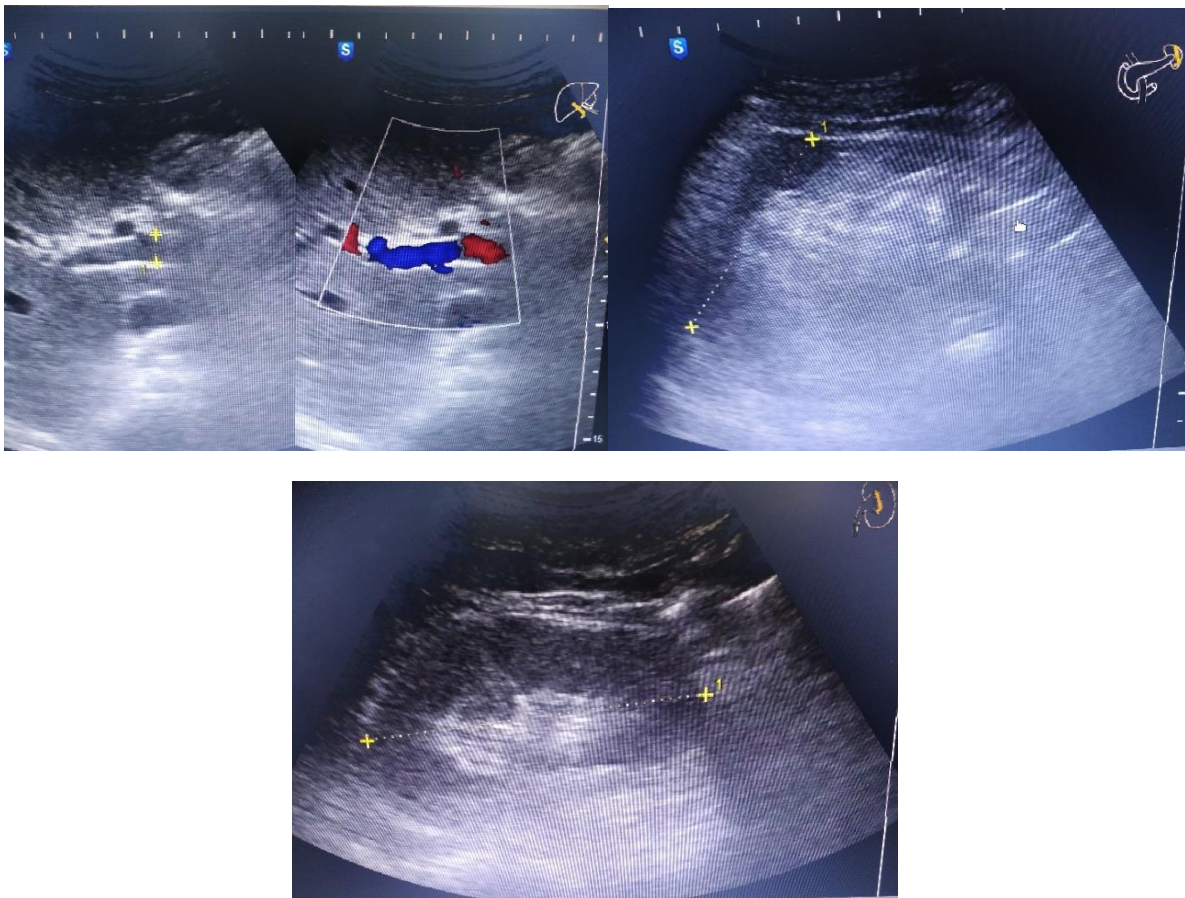
Paciente de 72 años de edad, con una lesión ulcerada en la línea media de la base de la lengua, y pérdida de peso 11kg. A propósito de un caso

ESTUDIOS DE IMAGEN

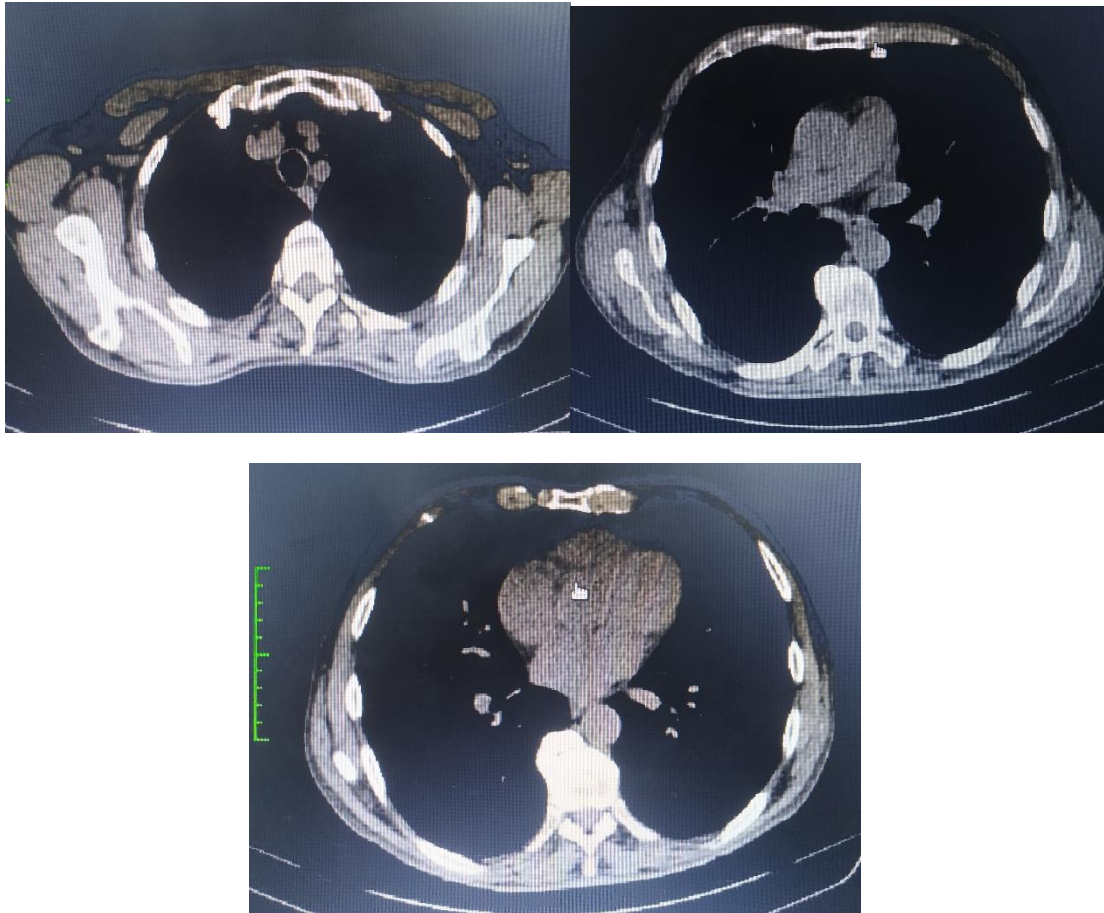
Tomografía de Cuello Simple y Contrastada



Ultrasonido- Abdomen Superior



TC-Tórax Alta Resolución



EXAMEN HISTOPATOLÓGICO: Biopsia de lesión ulcerada de mucosa oral

