

Radiología simple en la enfermedad inflamatoria intestinal (III). Megacolon tóxico en el curso de un brote grave de colitis ulcerosa

Figura 1. Radiografías seriadas simples de abdomen en decúbito.

A) Abundantes heces y gas en marco cólico, que alcanza un diámetro de 7 cm.

B y C) importante cantidad de gas y heces en colon, con marcado edema de pared a nivel de sigma; se visualiza algún asa de intestino delgado dilatada.

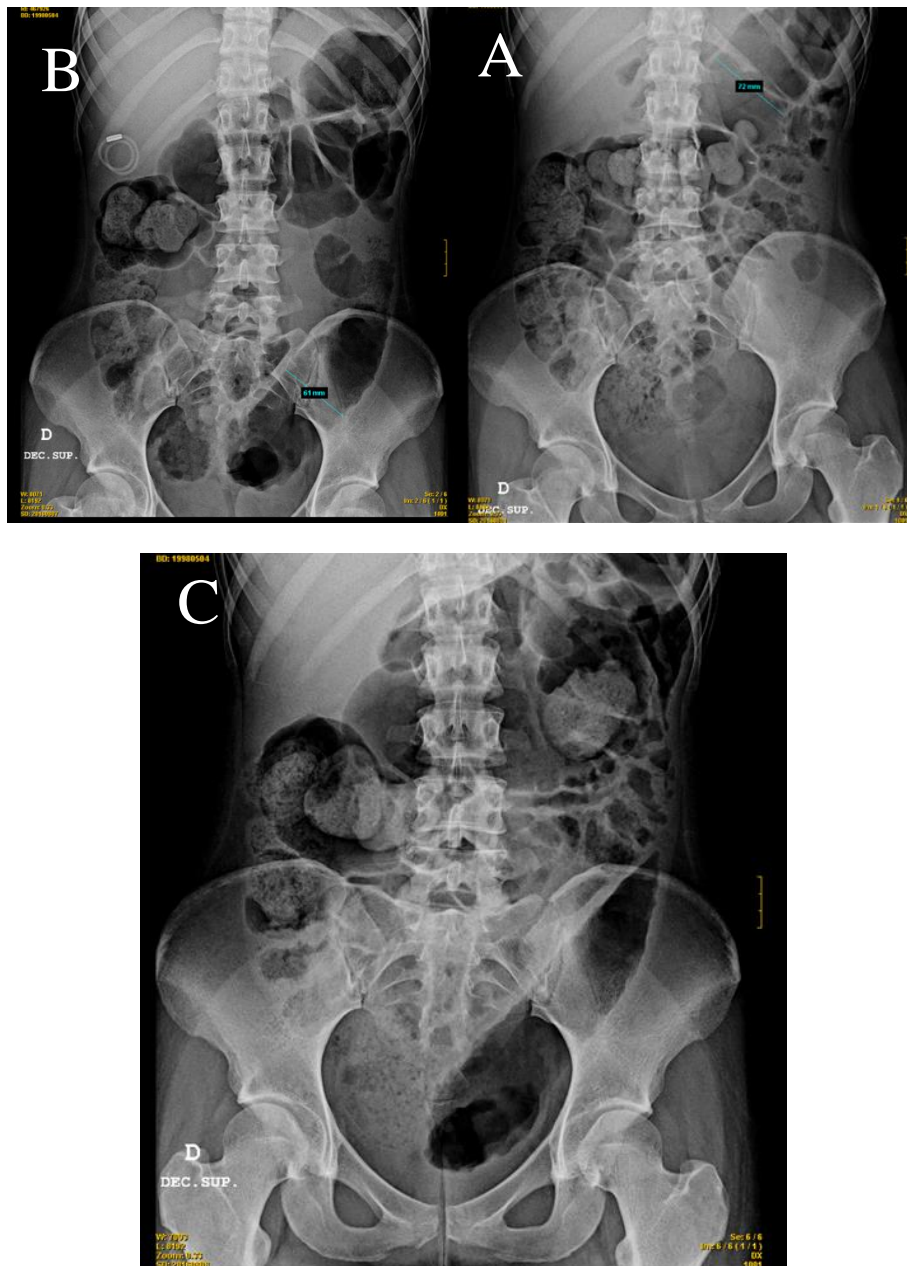


Figura 2. TC abdomino-pélvico:

Distensión del marco cólico, que alcanza un diámetro máximo de 7 cm. Engrosamiento mural e hiperrealce de la pared de predominio en colon izquierdo.

