

Radiología simple en la enfermedad inflamatoria intestinal (iv). Obstrucción intestinal por cápsula Agile Patency

Anexos

Figura 1. Radiografía simple de abdomen en decúbito y bipedestación al ingreso que muestran asas de intestino delgado dilatadas con niveles hidroaéreos y la cápsula patency a nivel de fosa ilíaca derecha.

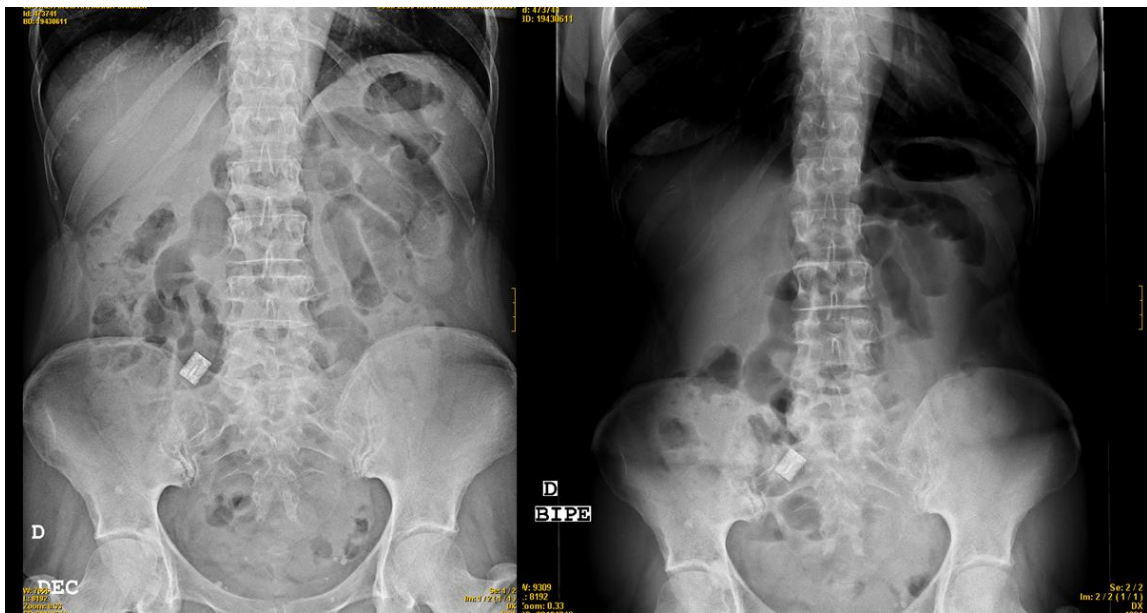


Figura 2. Radiografía simple de abdomen en decúbito a las 48 horas en la que se observa la cápsula íntegra en el mismo lugar.

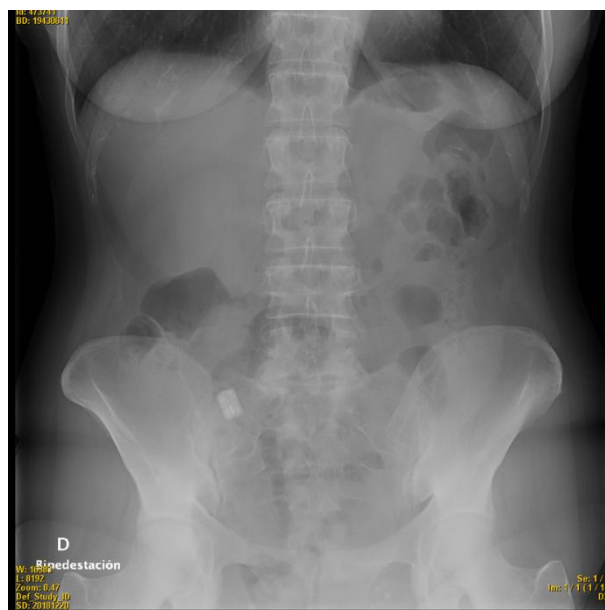


Figura 3. Radiografía simple de abdomen en decúbito a las 72 horas en la que se visualizan asas de intestino delgado dilatadas y la cápsula a nivel de la pelvis, que se ha movilizado retrógradamente.

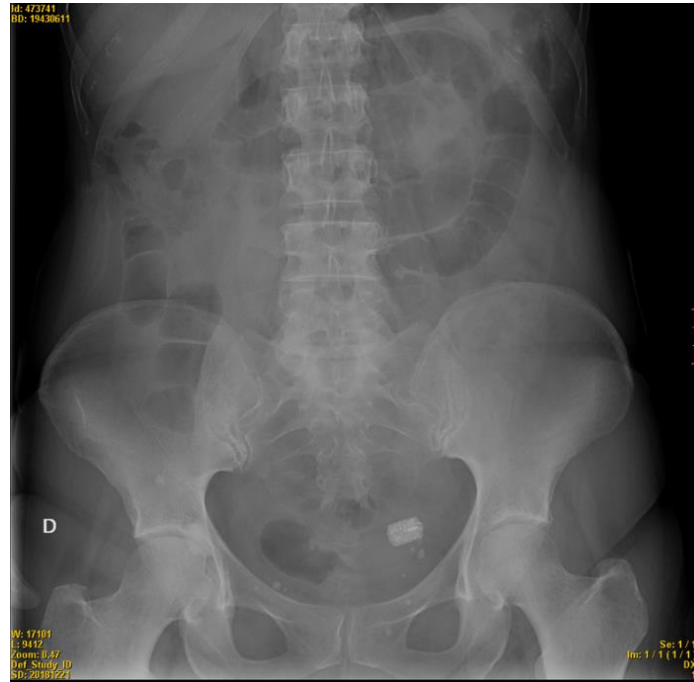


Figura 4. Radiografía simple de abdomen en decúbito al 5º día que muestra gas en intestino delgado y colon y el emisor de radiofrecuencia en fosa iliaca derecha, una vez degradada la cápsula.

