

Radiología simple en la enfermedad inflamatoria intestinal (II). Perforación intestinal

Anexos

Figura 1. Radiografía simple de abdomen en decúbito y ortostático (22/7/18): dilatación segmentaria del colon, a nivel de sigma, con edema de pared. Heces en colon derecho y algún asa de intestino delgado dilatada.

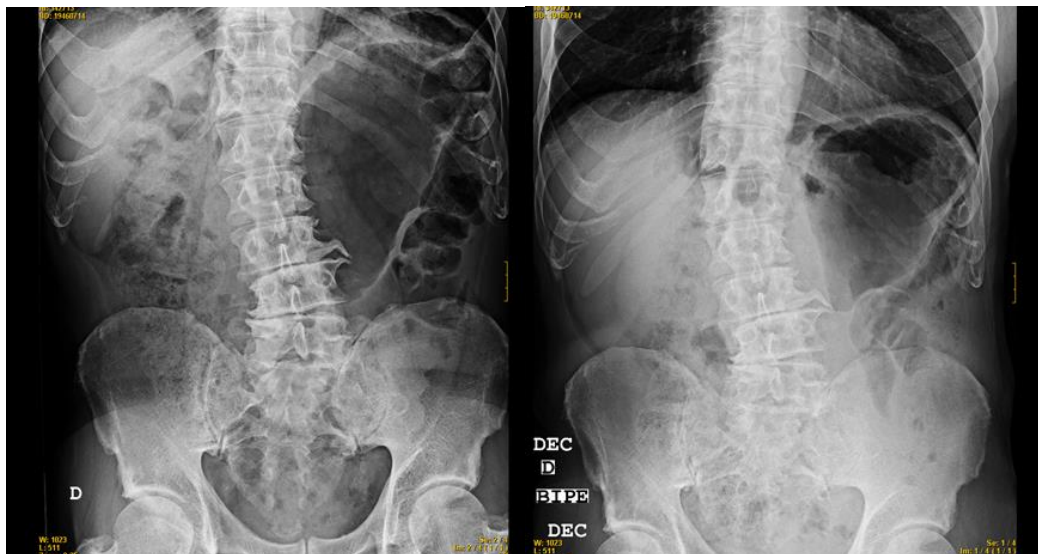

Figura 2. Radiografía simple de abdomen en decúbito y ortostático (29/7/18): dilatación de sigma con festoneado e imágenes de huella digital, por edema de pared. Asas de intestino delgado dilatadas y neumoperitoneo.

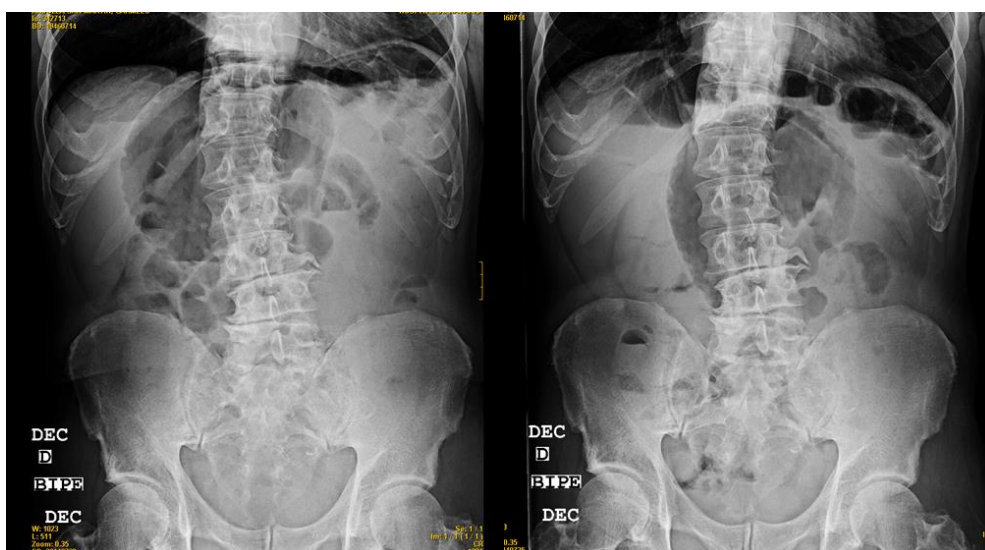


Figura 3. TC abdomino-pélvico (29/7/14): aire intraperitoneal de importante cantidad y engrosamiento homogéneo de la pared del recto y el sigma.

