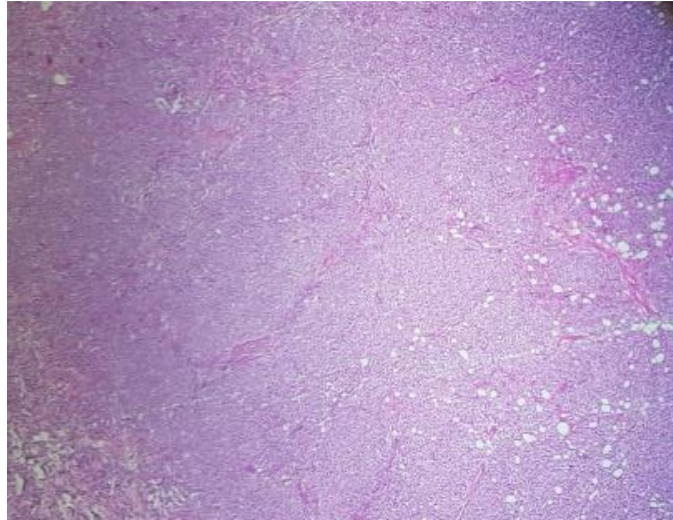


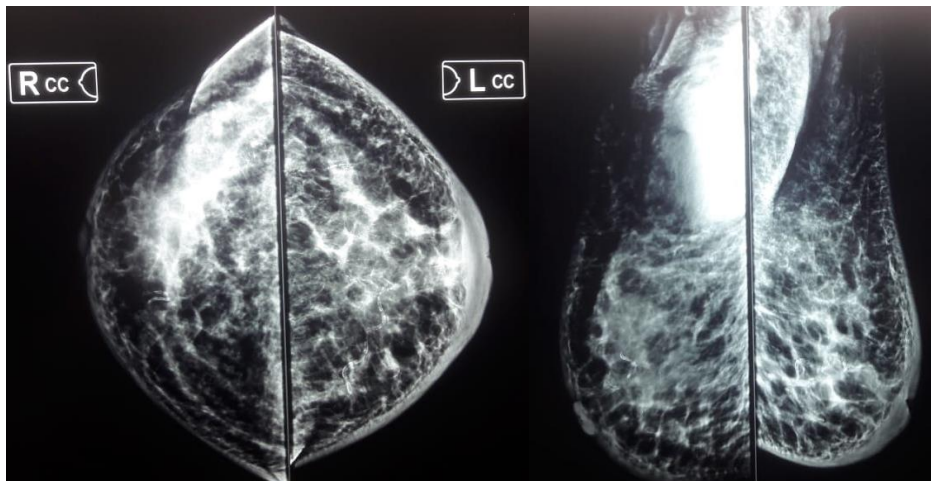
## Masa en región cervical en paciente ecuatoriano. A propósito de un caso

Anexos

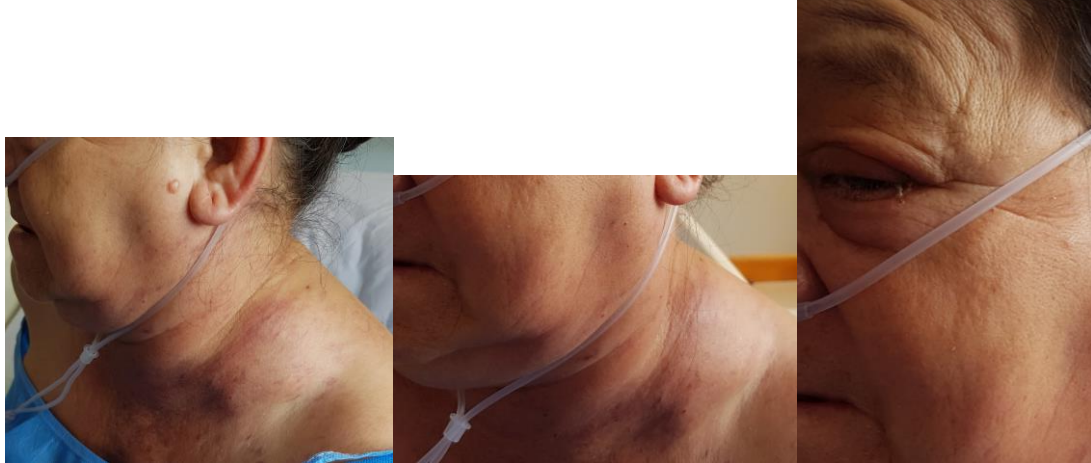Estudios de Imagen:



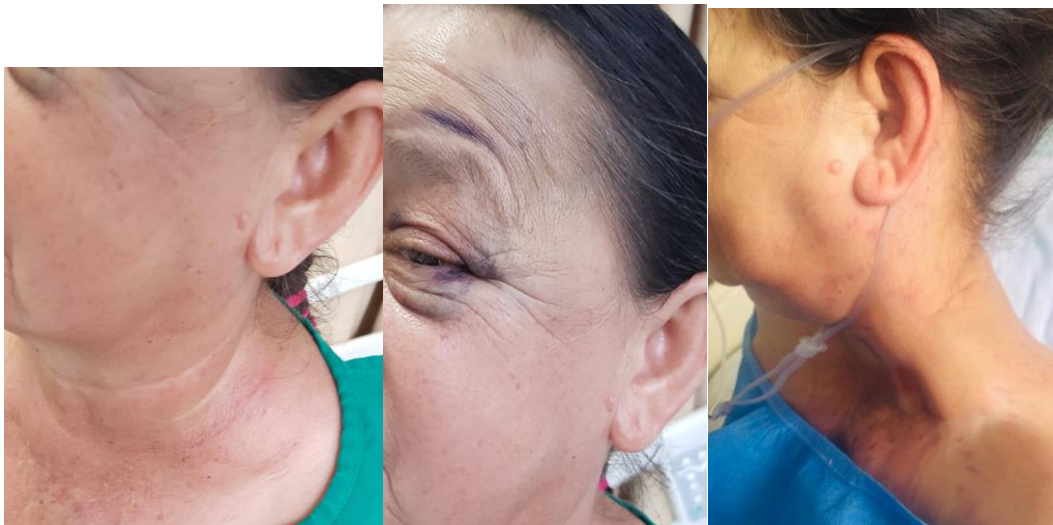**Figura 1.** Histología linfática: células monomórficas, de mediano tamaño, con citoplasma basofílico amplio, núcleo redondo, nucleolos múltiples y con alto índice de mitosis y cariorrexis y apariencia de cielo estrellado. Patrón celular cohesivo.



**Figura 2.** Mamografía: masa muy mal definida en cuadrante supero externo de mama derecha, márgenes indistintos en su porción medial e inferior, que se prolonga hacia región axilar, con marcado incremento de la densidad por masa axilar de márgenes irregulares.



**Figura 3:** adenopatías duras, no móviles, adheridas a planos profundos en región cervical, además de edema palpebral



**Figura 4:** desaparición de adenopatías de la paciente, posterior a la aplicación del primer ciclo de quimioterapia, desaparición de edema palpebral

Anexos

