

Neutropenia febril inducida por metimazol como tratamiento de enfermedad de Graves en paciente pediátrico y terapia ablativa con radioyodo como una alternativa eficaz. A propósito de un caso

Anexos

Anexos

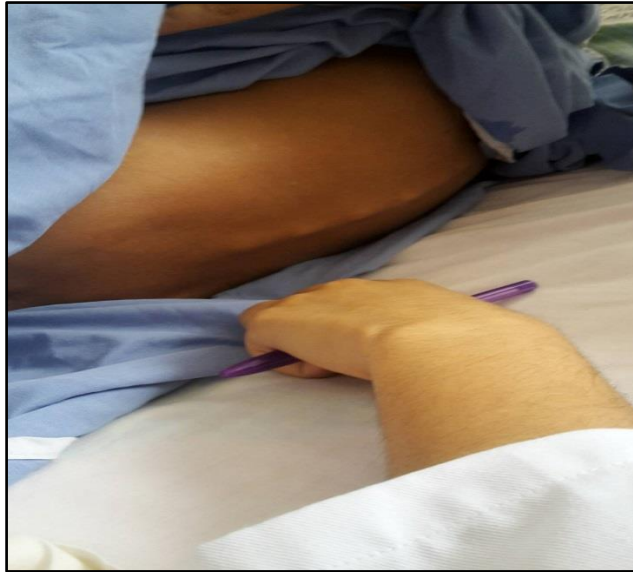

Figura 1. Se observa cuadro de desnutrición severa.

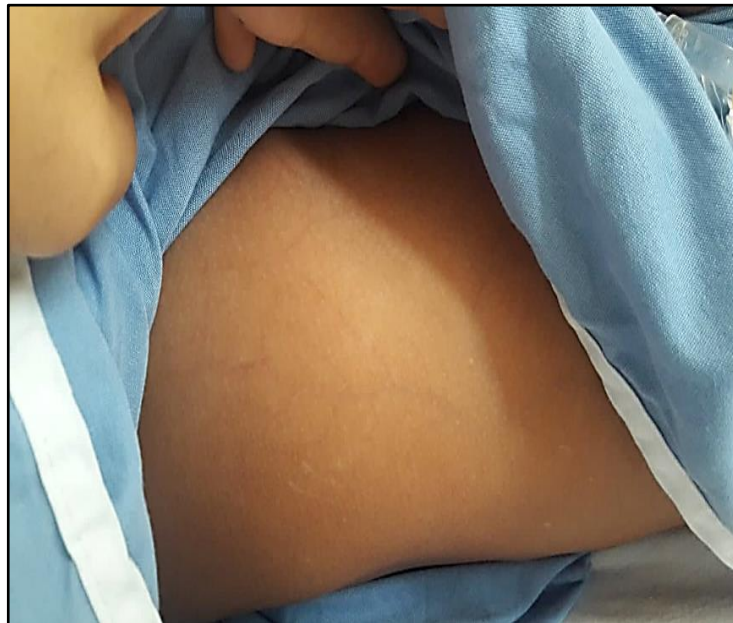

Figura 2. Piel fina, suave, aterciopelada con turgencia y elasticidad conservada.

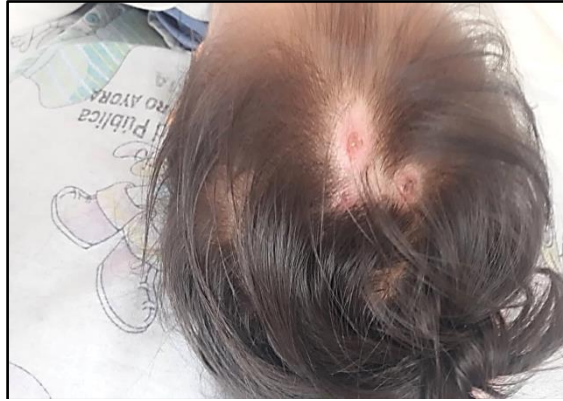

Figura 3. Se aprecia lesiones descamativas en cuero cabelludo de 2 cm de diámetro con bordes eritematosos.

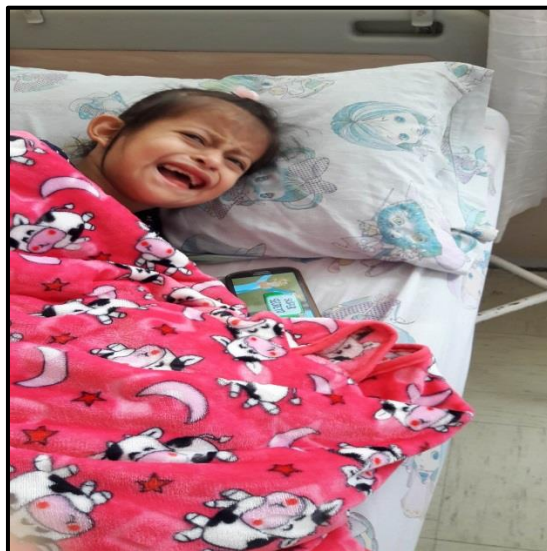

Figura 4. Implantación baja de orejas.

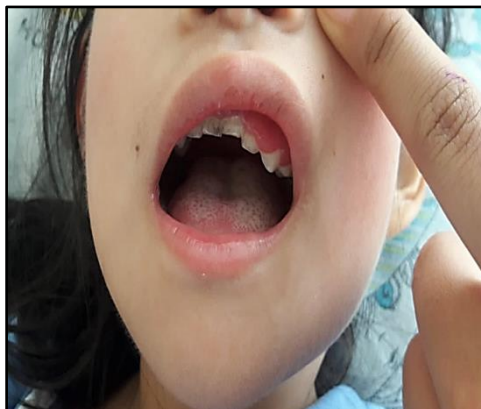

Figura 5. Gingivitis en encías superiores y lengua con placas blanquecinas.

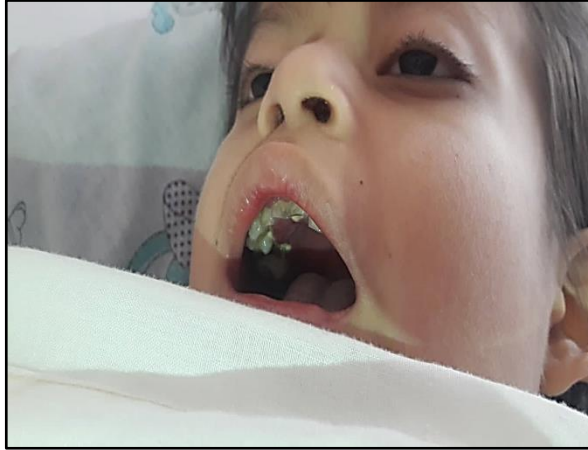

Figura 6. Dientes con pigmentación negra.

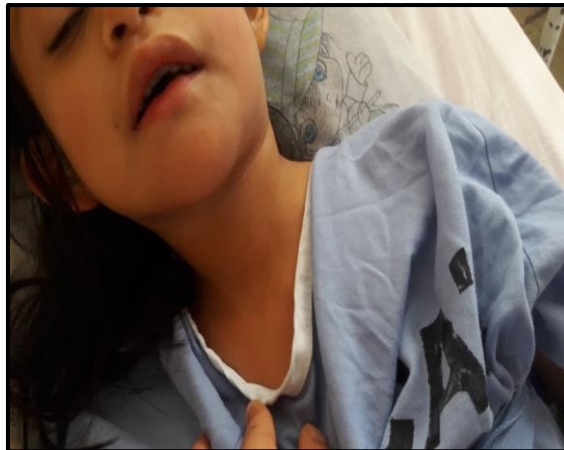


Figura 7. Hipertrofia tiroidea (Bocio grado Ib).

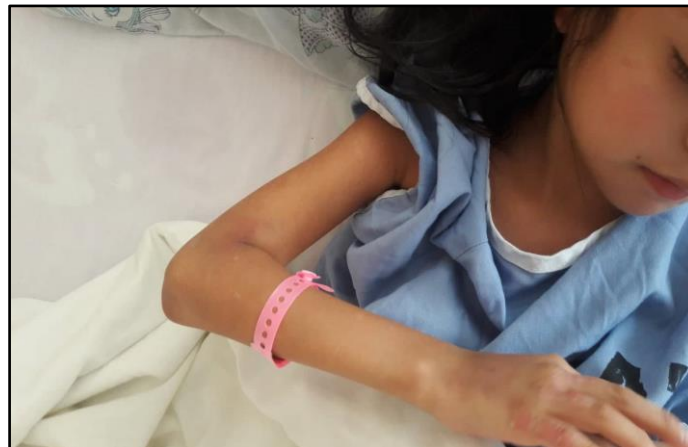

Figura 8. Desnutrición visible, manchas con pigmentación blanca y descamación de piel en miembros superiores.

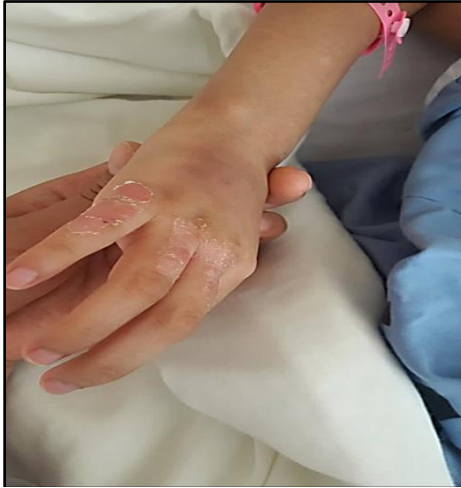

Figura 9. Lesiones cutáneas descamativas en mano derecha.

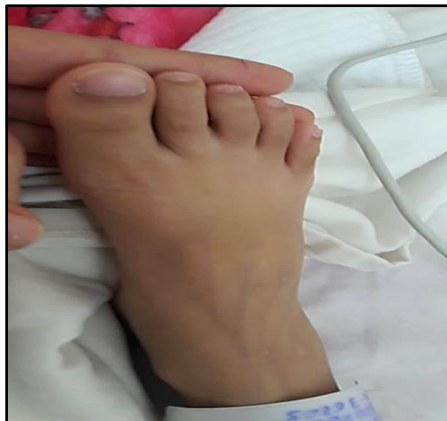

Figura 10. Acropaquia en hallux.

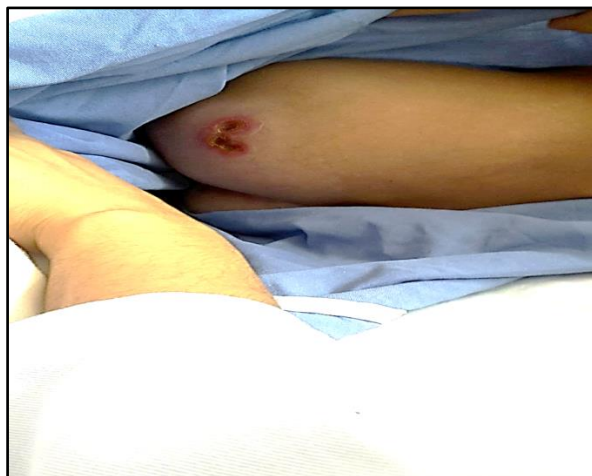

Figura 11. Lesión cutánea ulcerosa de bordes irregulares eritematosos con centro purulento en región glútea izquierda.



Ocronos. Revista Médica y de Enfermería – ISSN nº 2603-8358
ocronos.com - revistamedica.com

Ocronos. Revista Médica y de Enfermería – ISSN nº 2603-8358
ocronos.com - revistamedica.com