

Caso clínico: cuidados de Enfermería a un paciente en estado crítico en la urgencia pediátrica con politraumatismo. Traumatismo craneoencefálico. Cuidados de Enfermería. A propósito de un caso real

ANEXOS

Figura 1:

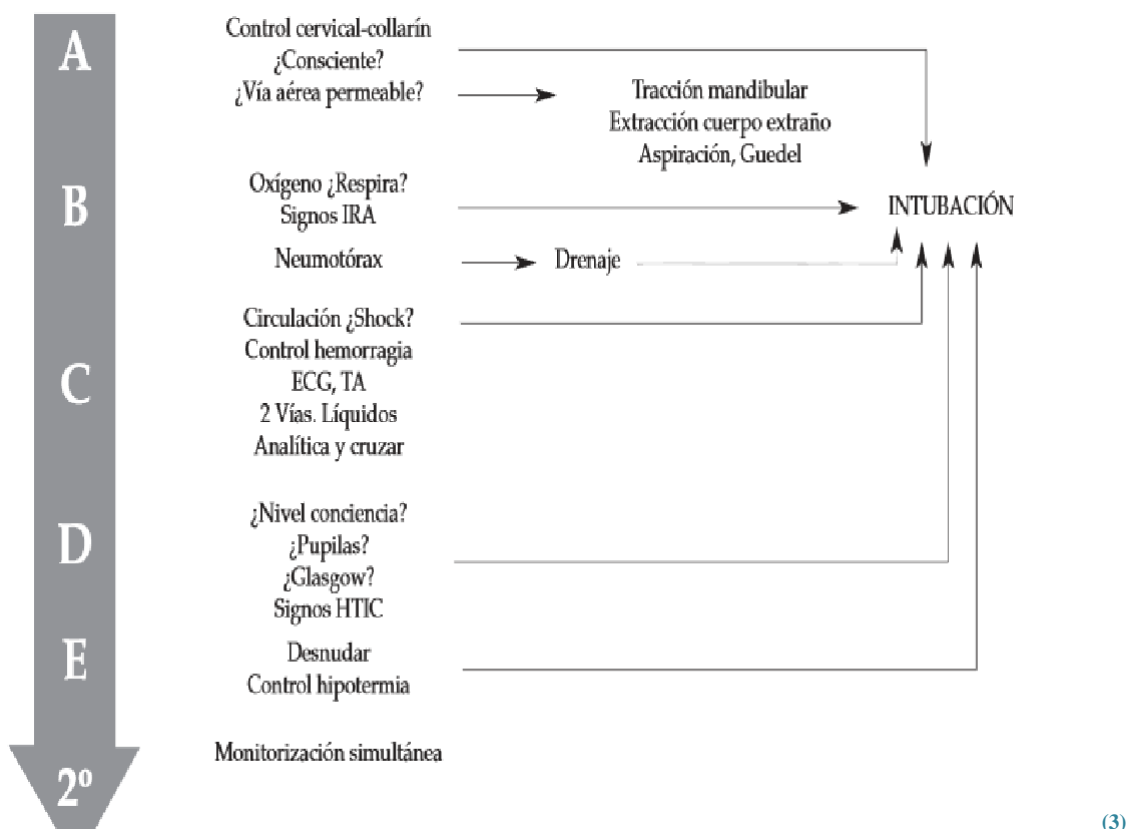


Figura 2:

➤ VALORACIÓN DEL ESTADO CARDIOVASCULAR

CATEGORIA	I	II	III	IV
FC (lpm)				
Lactante	< 140	140-160	160-180	>180
Niño	< 120	120-140	140-160	>160
TAS	Normal	Normal	Baja	Muy baja
Pulso	Normal	Disminuído	Disminuído	Ausente
Relleno capilar	Normal	> 2 s	> 2 s	Indetectable
FR (rpm)				
Lactante	30-40	40-50	50-60	> 60/disminuida
Niño	20-30	30-40	40-50	>50/disminuida
Diuresis(ml/kg/h)				
Lactante	>2	1,5-2	0,5-1,5	< 0,5
Niño	>1	0,5-1	0,2-0,5	< 0,2
Nivel de conciencia	Ansioso/Llanto	Intranquilo/ Llanto	Confuso/ Somnoliento	Confuso/ Somnoliento
Volemia perdida	< 15 %	15-25 %	25-40%	> 40 %

Figura 3:

Tabla I. Escala del coma de Glasgow			
	Apertura de ojos	Respuesta verbal	Motor
6	–	–	Sigue órdenes
5	–	Orientado	Localiza
4	Espontánea	Confuso	Retira
3	A la voz	Palabras inapropiadas	Flexión
2	Al dolor	Sonidos no distinguibles	Extensión
1	Ninguna	Ninguna	No respuesta

Tabla II. Escala del coma de Glasgow modificada para lactantes			
	Apertura de ojos	Respuesta verbal	Motor
6	–	–	Espontáneo
5	–	Se arrulla, sílabas	Retirada al tacto
4	Espontánea	Irritable, llanto	Retirada al dolor
3	A la voz	Llora al dolor	Flexión
2	Al dolor	Se queja al dolor	Extensión
1	No respuesta	No respuesta	No respuesta

(6)

Figura 4:

